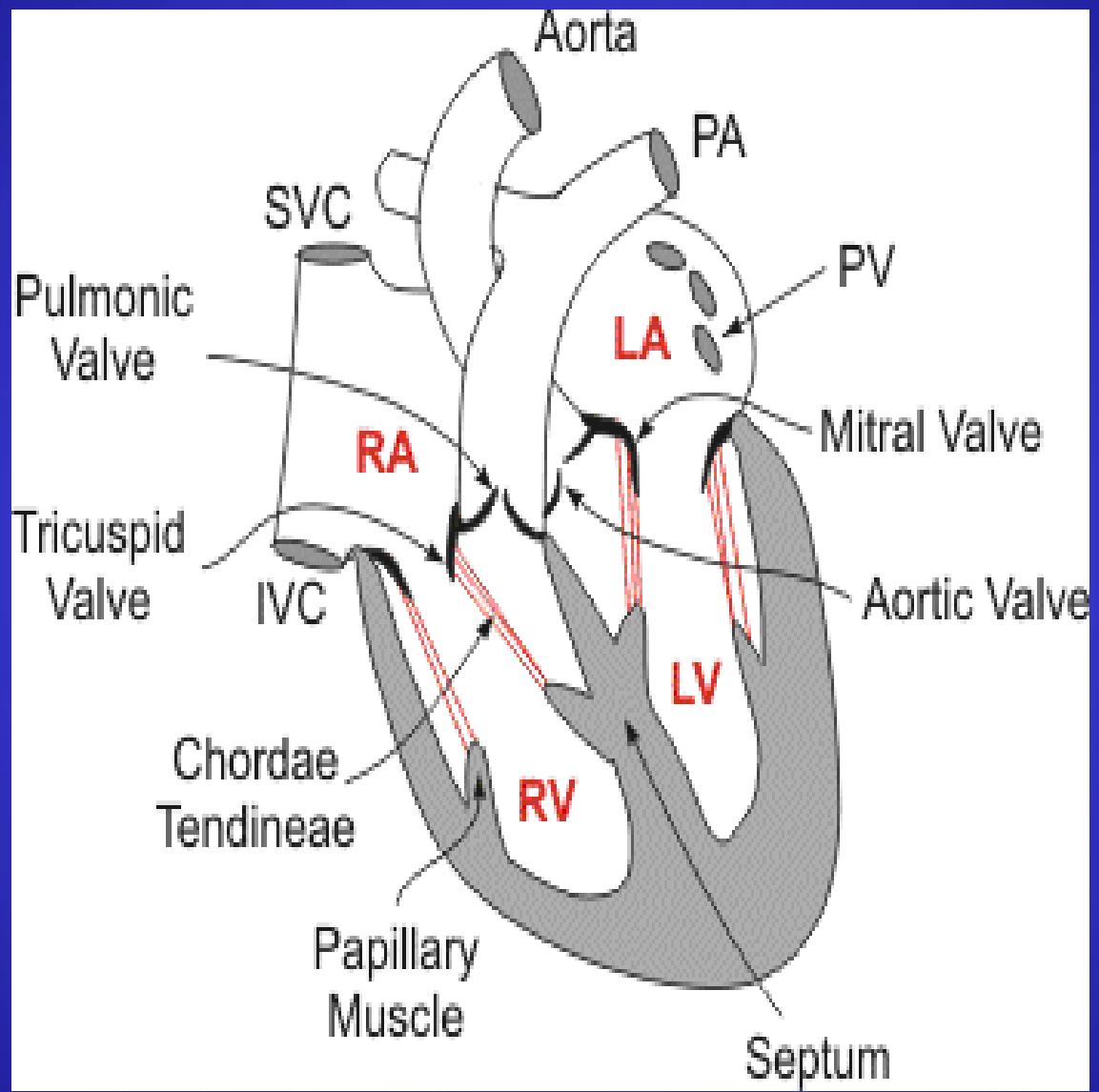




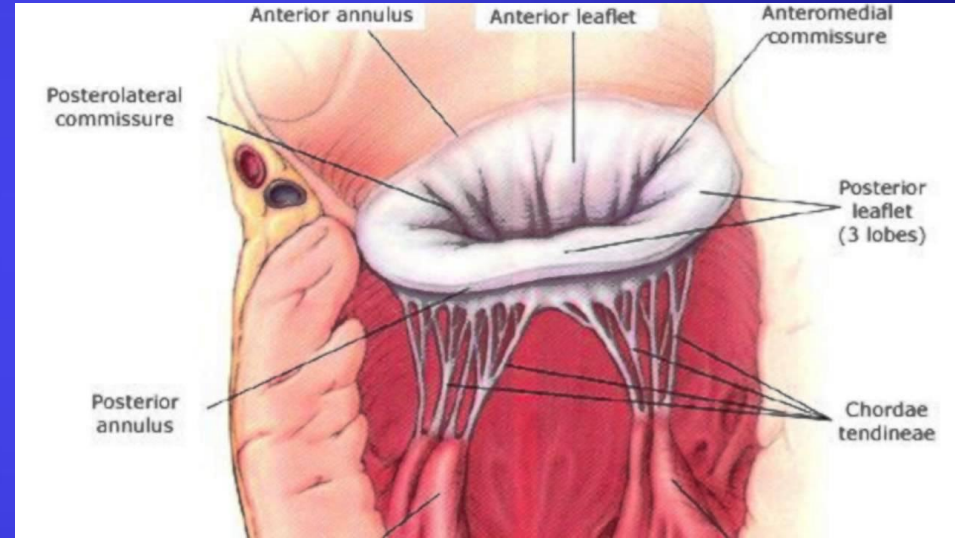
KAPAK HASTALIKLARI

Ankara Üniversitesi Tıp Fakültesi
Kardiyoloji Anabilim Dalı



MİTRAL KAPAK

- Normalde mitral kapak biküspit olup ön yaprakçık arka yaprakçığın 2-3 katı büyüktür.
- Normal mitral kapak alanı 4-6 cm²'dir.
- Kan LA'dan LV'ye ortadaki primer orifisten ve korda tendinealar arasındaki sekonder orifisten akarak geçer.



Mitral Darlık Etiyolojisi

Romatizmal kardit

Mitral anulus kalsifikasyonu

Trombüs, miksoma,
vejetasyon

Metabolizma hast: Whipple,
Hurler, Fabry

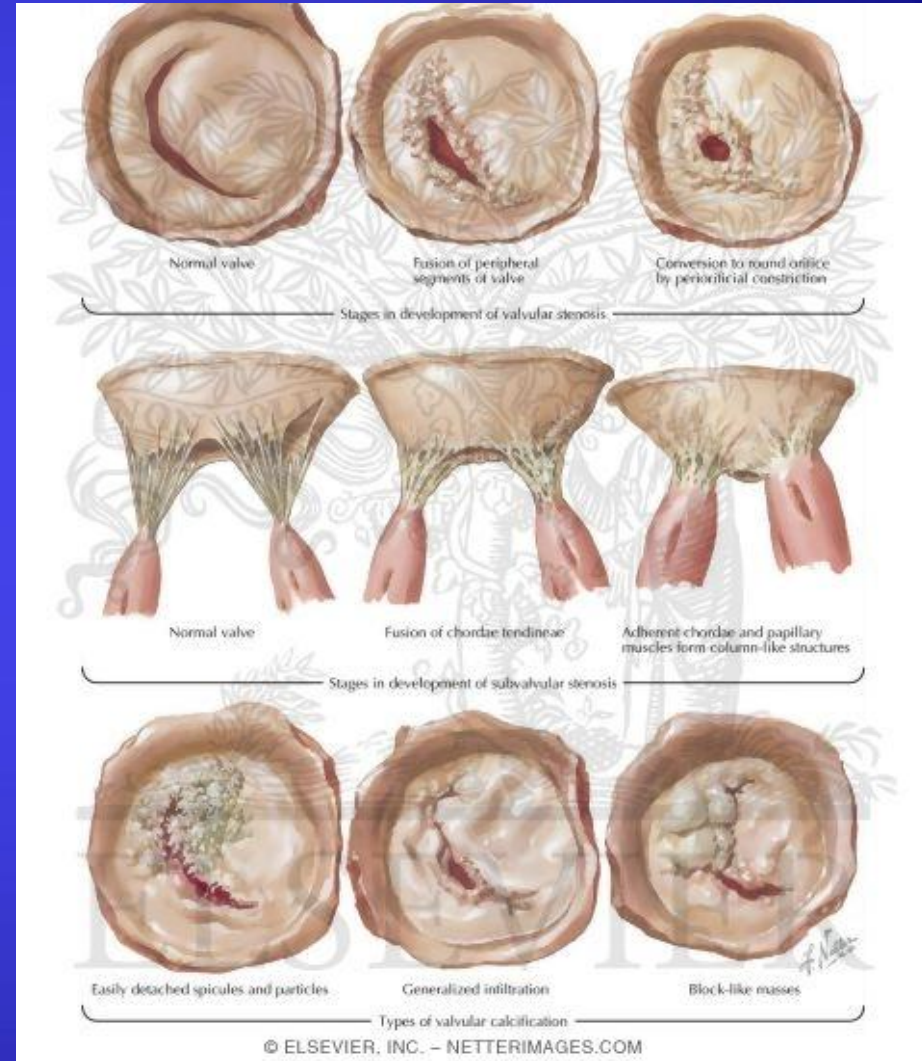
KDH: SLE, RA

Lutembacher
S: ASD+MD

Konjenital
MD

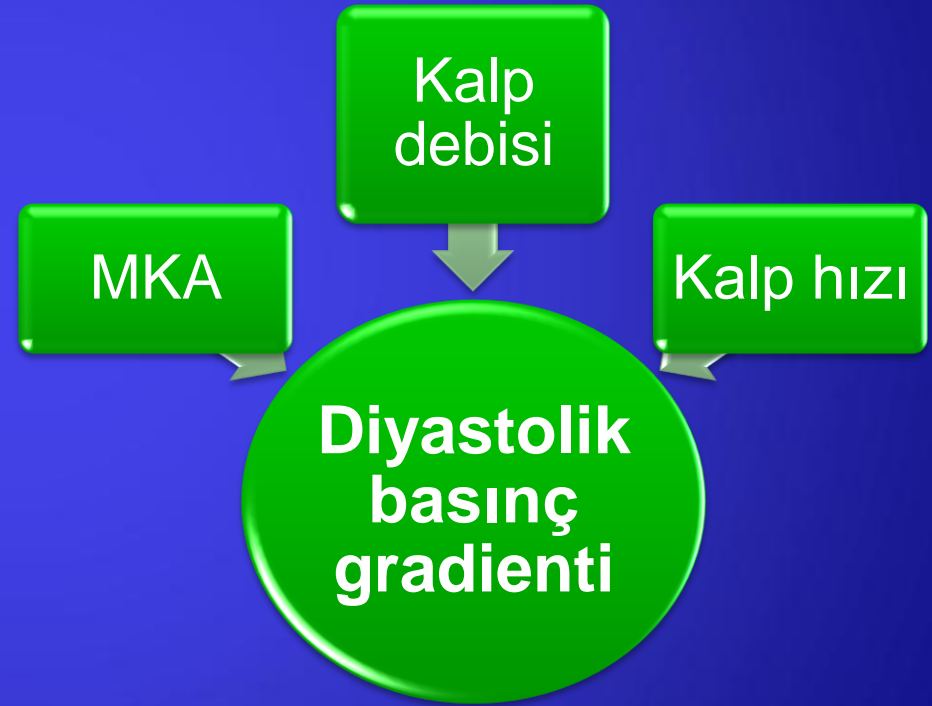Patoloji

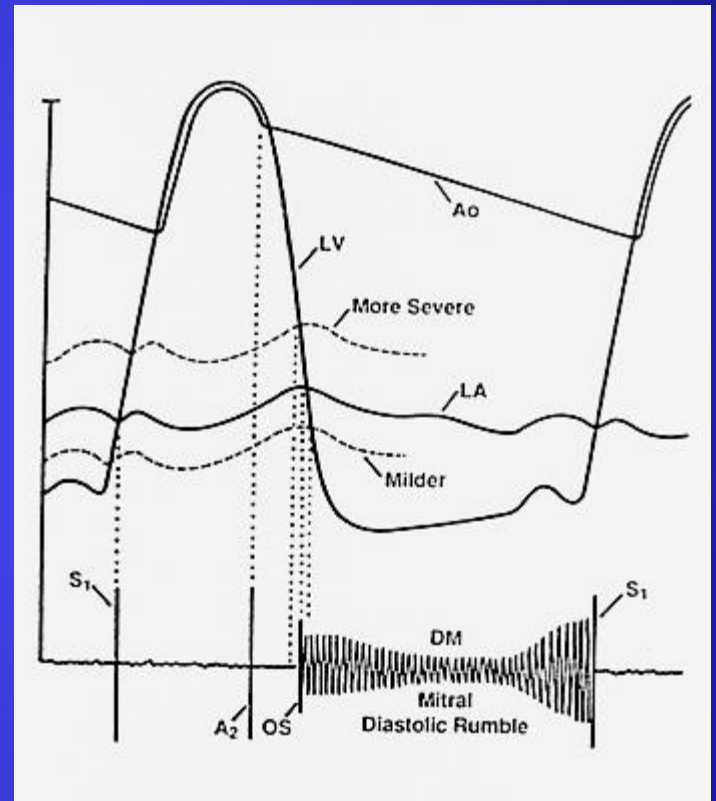
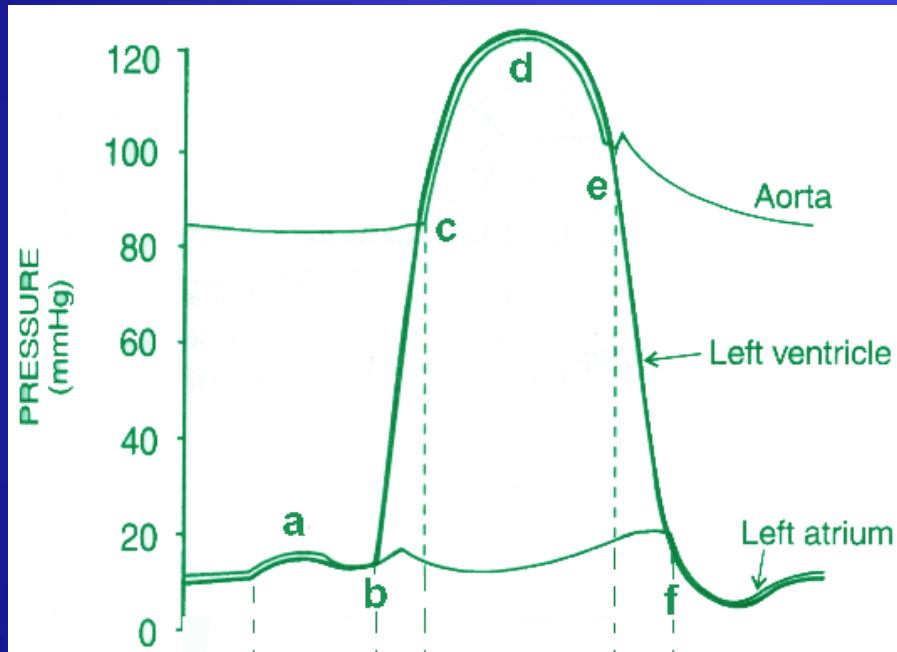
- Kapakçıklarda fibrotik kalınlaşma, büzüşme, rijidite ve kalsifikasyon,
- Komissürlerde füzyon,
- Korda tendinealarda fibröz kalınlaşma, büzüşme, yapışıklık, kısalma ve kalsifikasyon sonucu MD oluşur.



Fizyopatoloji

- MD, LA'daki kanın LV'e yeteri kadar boşalamaması sonucu LAP \uparrow ve LA ile LV arasında diyastolik basınç farkı (gradienti) oluşur.

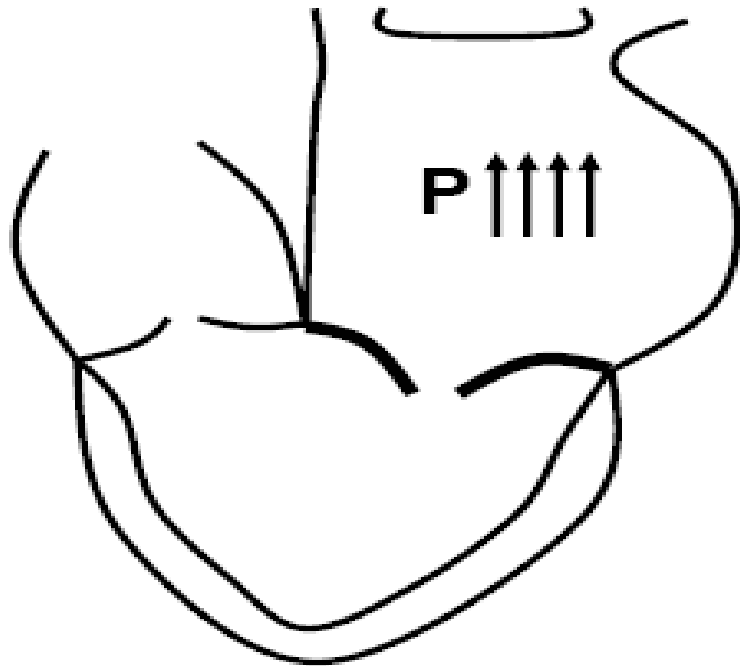




- Kalp debisinin ↑
(hamilelik, hiperV,
hipertiroidi, egzersiz)
- Kalp hızının ↑
(AF, egzersiz)
- MKA'nın ↓



Transvalvüler
gradient ↑



Normal MV area = 4-6cm²
Symptoms begin = < 2cm²
Critical MS = < 1cm²

- MKA >2 cm²'den fazla ise hasta genelde asemptomatiktir.
- MKA <2 cm² olduğunda eforla semptom oluşmaya başlar.

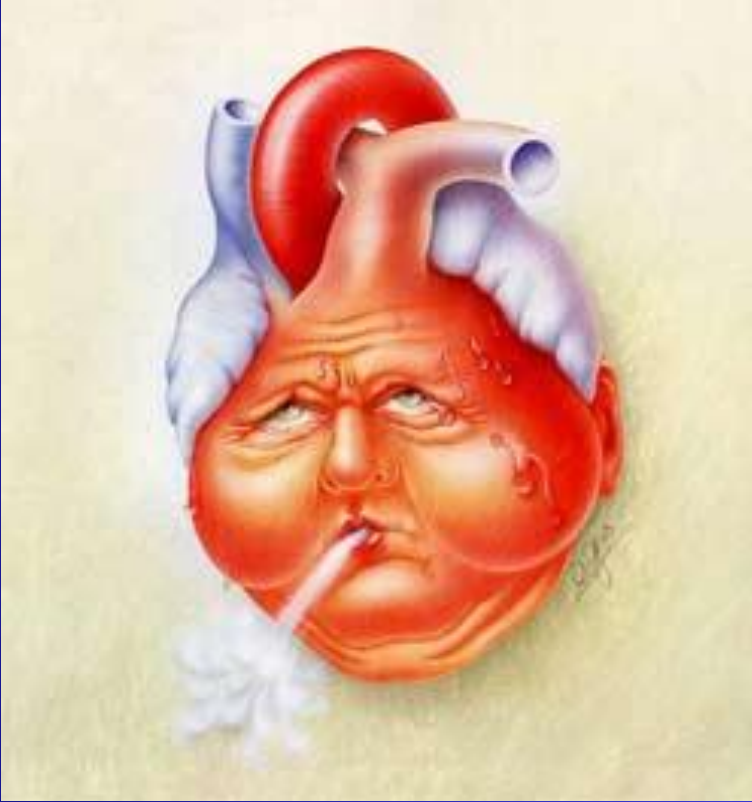Klinik

- Sol atriyumda basınç artışı ve dilatasyon,
- Pulmoner venöz ve kapiller yatakta basınç artışı ve pulmoner konjesyon,
- Pulmoner arteriyel hipertansiyon,
- Sağ kalp yetersizliği

Semptom ve Bulgular

- MD, ılıman iklim bölgesinde yaşayanlarda romatizmal karditten sonra en az 10 yıl asemptomatik olabilir.
- Genelde hastalar 20-30 yaşlarda semptomatik olurlar.
- Tropikal bölgelerde ise daha erken ve süratli ilerlediğinden adölesan çağda semptomatik olabilir.

Dispne



- Başlangıçta ağır efor, yüksek ateş, anemi, yüksek ventrikül hızlı AF, gebelik gibi durumlarda LA ve pulmoner kapiller basınç artarak dispneye neden olur.
- Darlık ilerledikçe dispne daha kolay tetiklenir, PND ve ortopne eklenir.

Hemoptizi

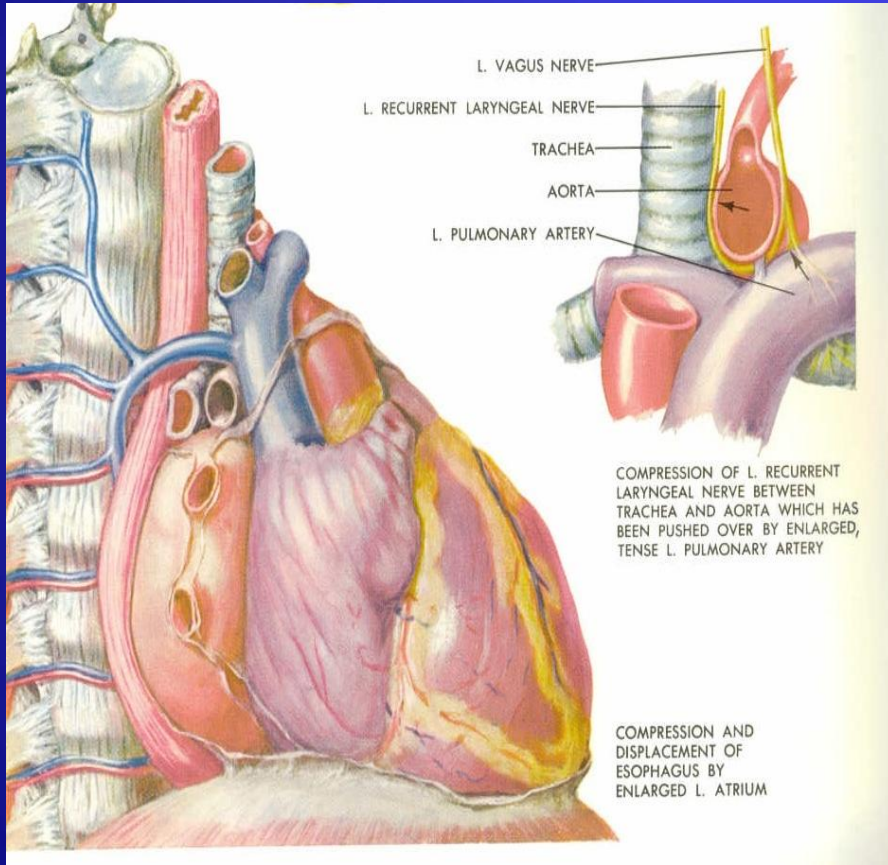
- Akut AC ödeminde alveolar kapiller rüptür sonucu pembe, köpüklü balgam,
- Ani LAP yükselmesi ince duvarlı ve dilate bronşial venlerin rüptürü sonucu ani ve masif kanamalar (pulmoner apopleksi),
- Pulmoner emboli ve pulmoner infarktüs,
- Kronik bronşit

Göğüs Ağrısı



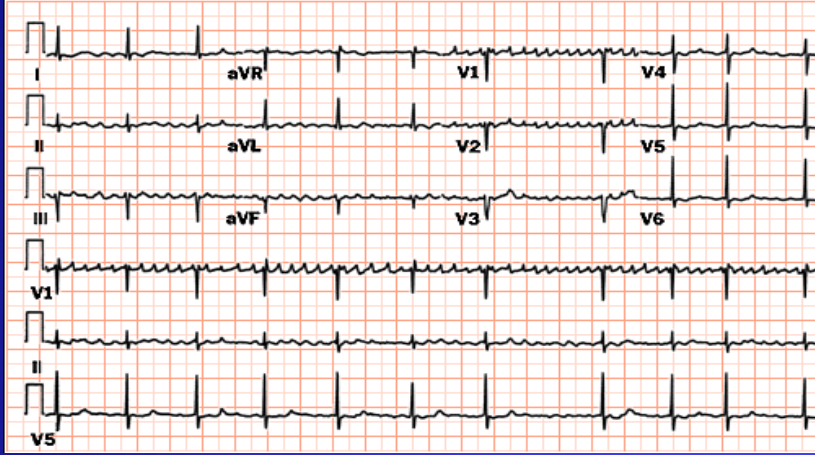
- Pulmoner HT ve RV iskemisinden kaynaklanabilir.

Ses Kısıklığı (Ortner Sendromu)



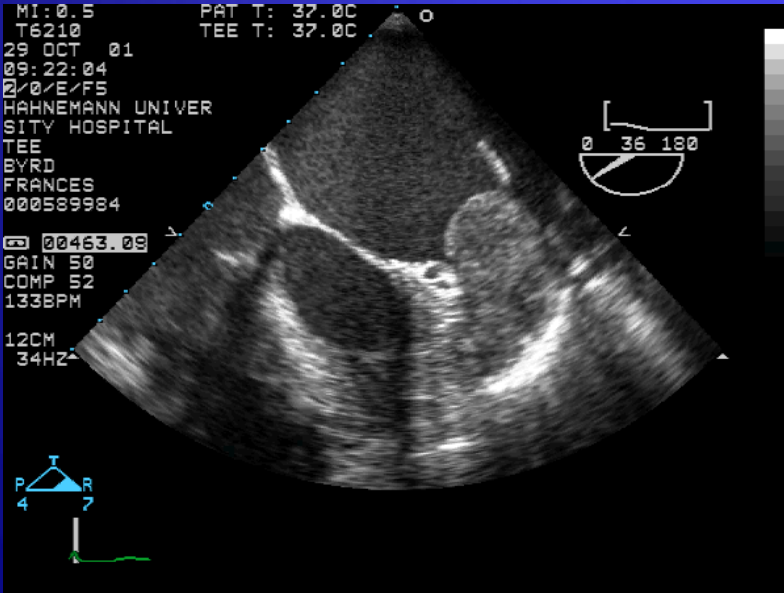
- Artan LA basıncı ve genişliğinin sol n. laringeal recurrense baskı uygulamasından kaynaklanır.

Tromboemboli



- Sistemik embolilerin %80'nde AF vardır.

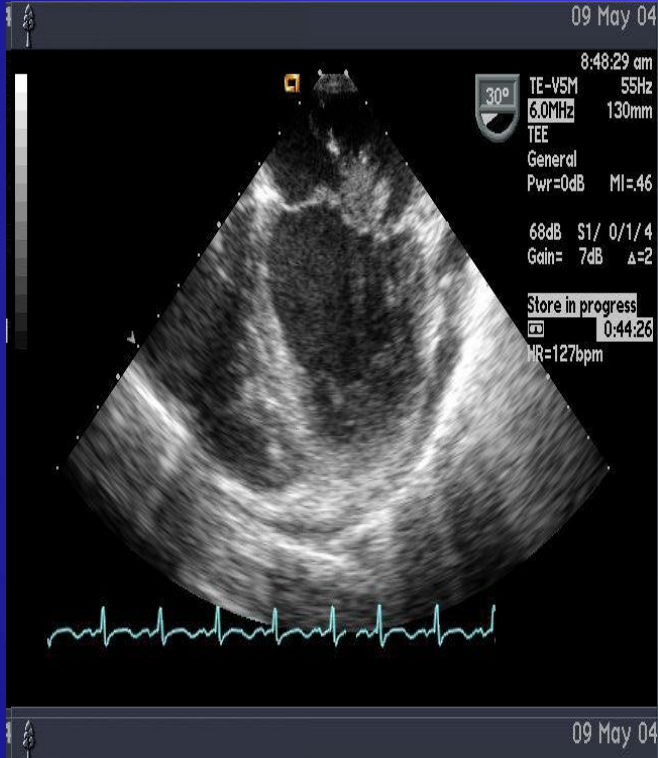
- Emboliler serebral (en sık), koroner, renal ve ekstremitelerde olabilir.



- LA ve LAA'de trombus gelişebilir.

- SR'ndeki sistemik embolilerde PAF ile infektif endokardit düşünülmelidir.

İnfektif Endokardit



- Hafif MD'larında kalsifik MD'larına nazaran daha sık görülür.

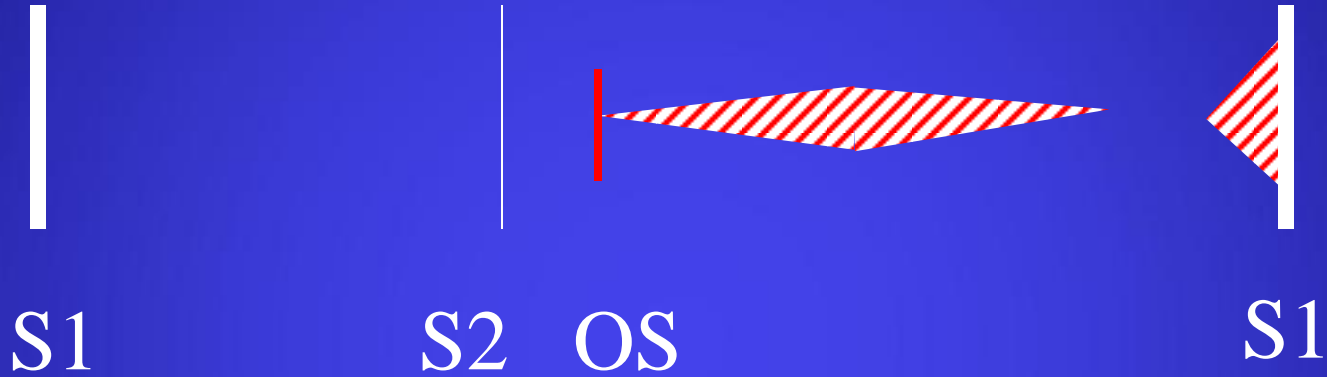
Fizik Muayene

- **İnspeksiyon:** Facies mitrale (al yanak, mor dudak)- kronik düşük kalp debisi + pulmoner HT varlığında oluşur.
- Juguler venöz nabız: Pulmoner HT varlığında belirgin "a" dalgası
- Kan basıncı: N / hafif ↓,
- Nabız: N / düşük hacimli,

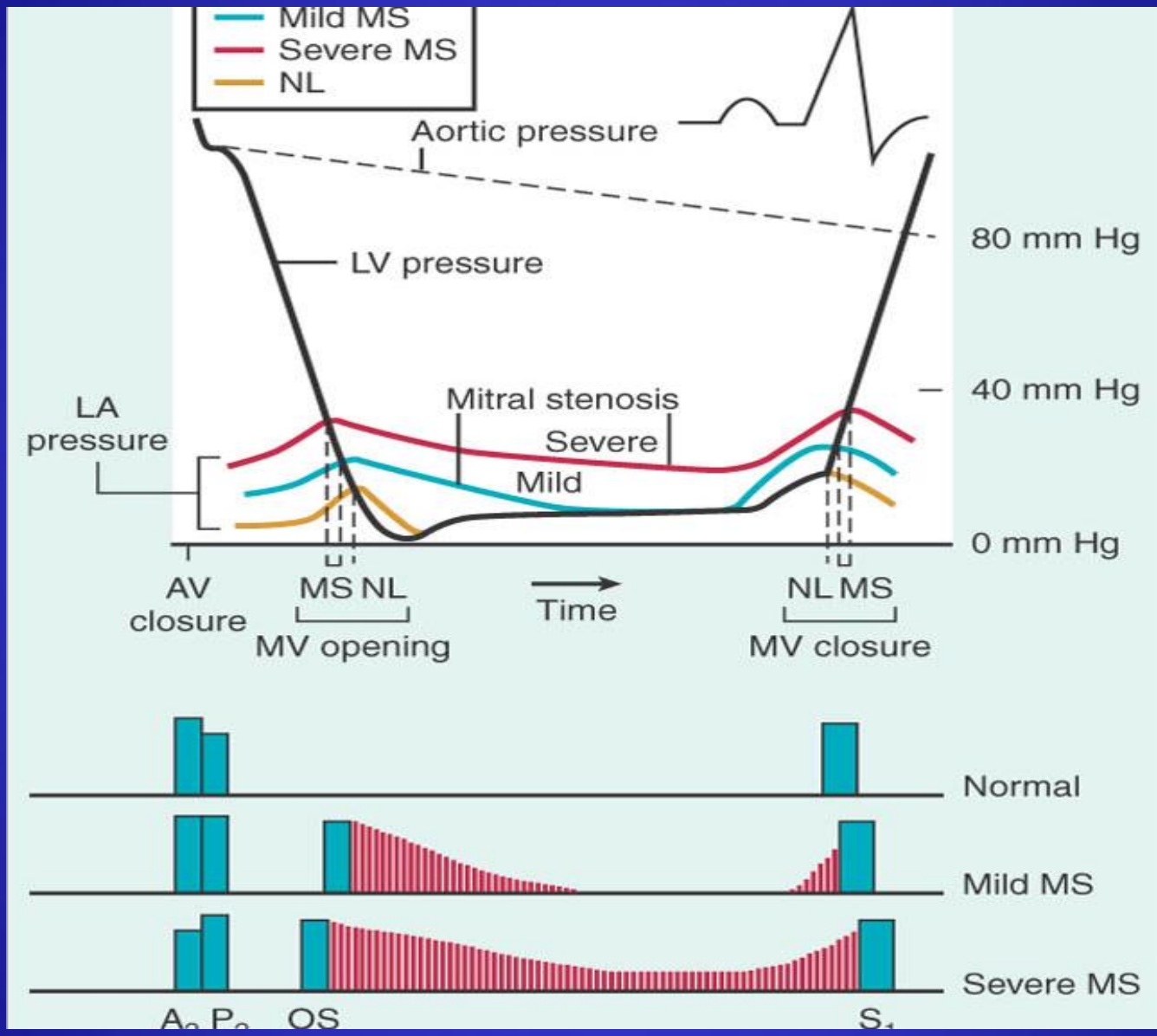
Palpasyon

- Apikal vuru normal yerinde, silik ve kısa sürelidir.
- Apekte özellikle sol lateral pozisyonda, diyastolik rulman palpe edilebilir.
- Aşağı parasternal bölgede RV hipertrofisine bağlı parasternal lift palpe edilebilir.
- Pulmoner odakta P2 komponenti palpe edilirse pulmoner HT düşünülmelidir.

Oskültasyon



S1 de şiddetlenme
Mitral açılma sesi
Düşük frekanslı diyastolik rülman ve
presistolik şiddetlenme

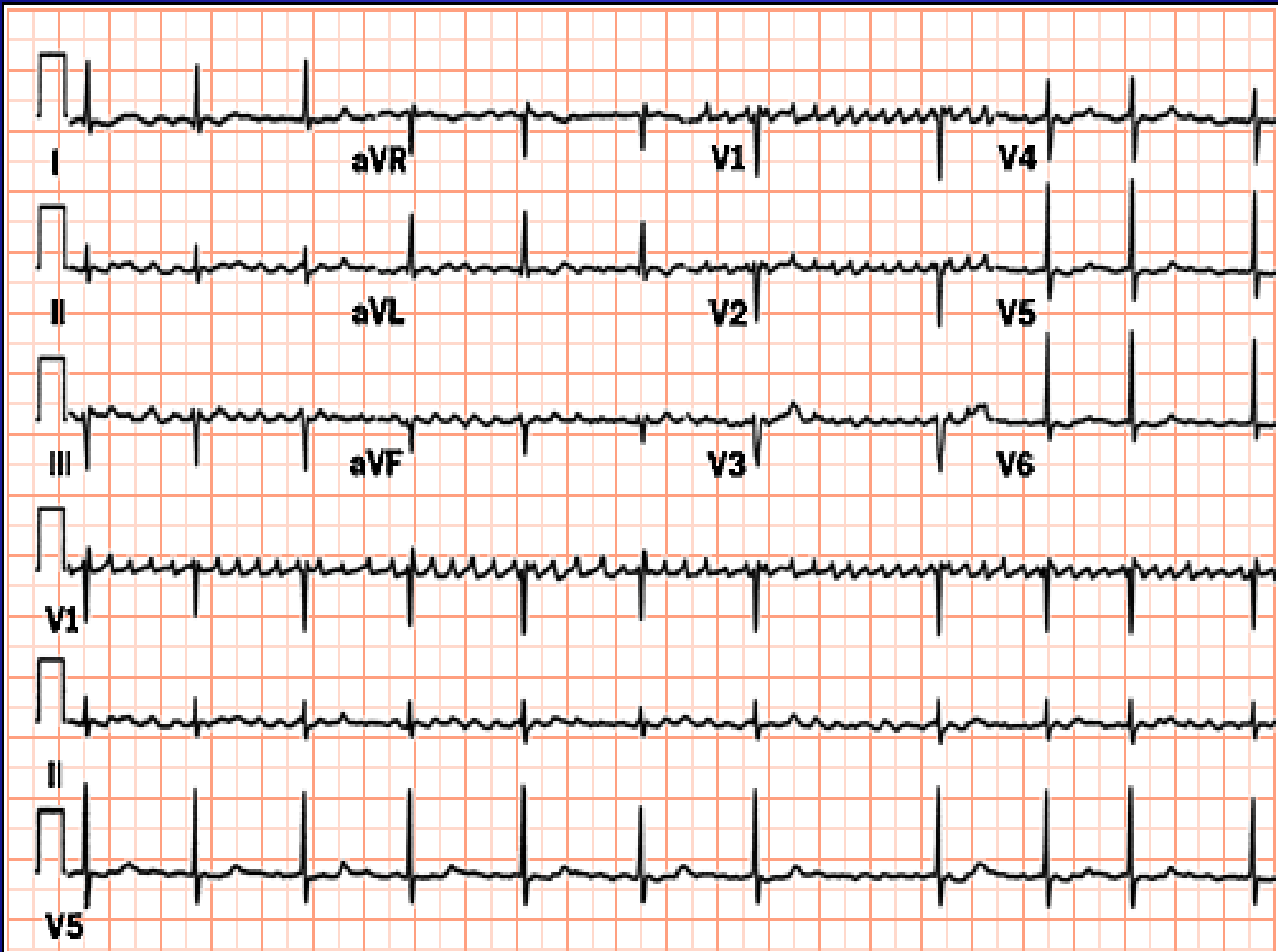


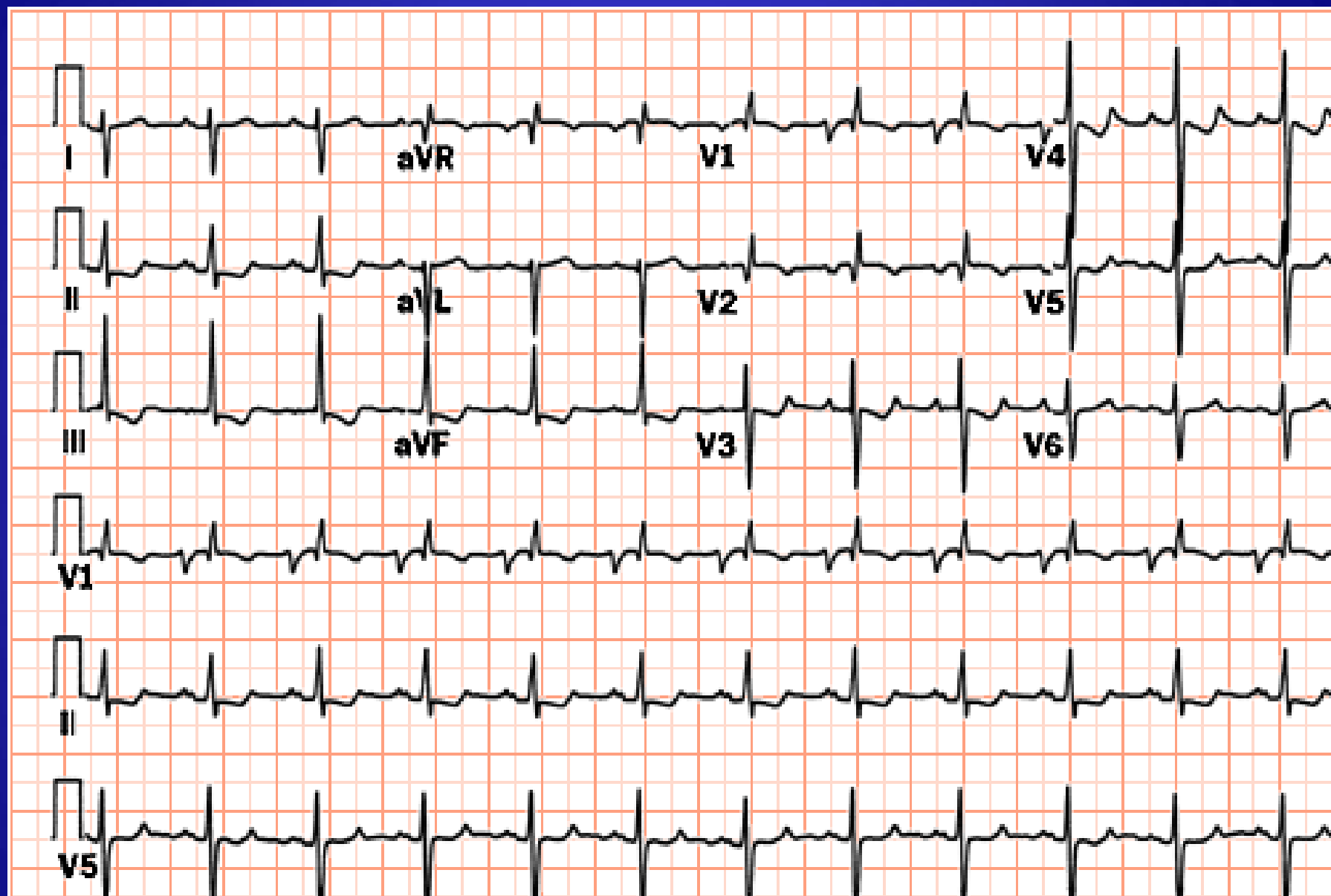
Oskültasyon

- **FM bulgularının kaybolması:** RV hipertrofisi nedeniyle kalp counterclockwise rotasyon yapar ve LV arkaya kayar, apeksi RV oluşturur. MD'a ait FM bulguları azalır, bazen kaybolur, onun yerini apekte fonksiyonel TY'nin pansistolik üfürümü alır.
- Aşırı derecede kalsifik, fibrotik mitral kapak.

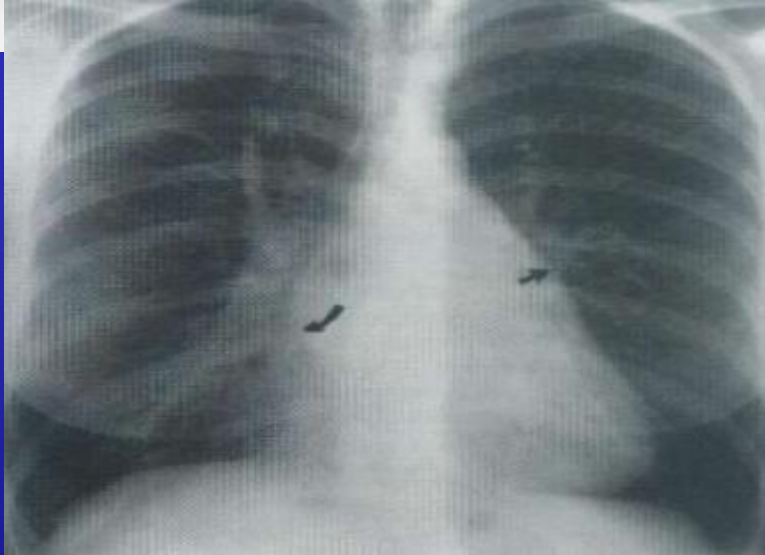
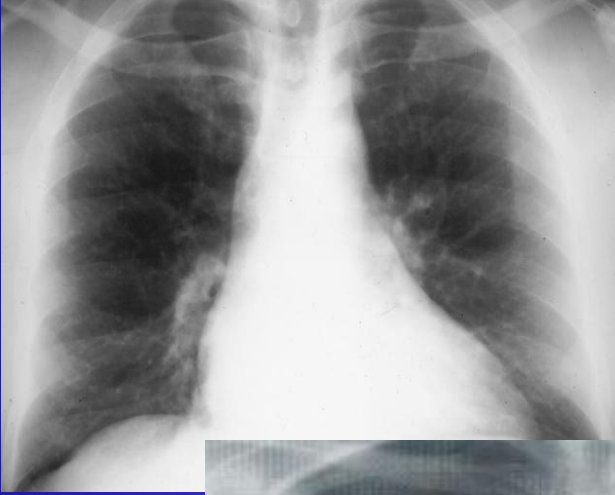EKG

1. Atriyal fibrilasyon siktir,
2. Sinüs ritminde, sol atriyal dilatasyon (p mitrale) izlenebilir:
 - a. uzamış m-şeklinde p dalgası (D2 de süre >0.12 sn)
 - b. V1'de p dalgasının belirgin negatif terminal (1 mm'den geniş, 1 mm'den derin) komponentinin olması
3. Ciddi MD sıklıkla RVH bulgularıyla beraberdir:
 - a. Sağ aks deviasyonu
 - b. V1 de $R>S$





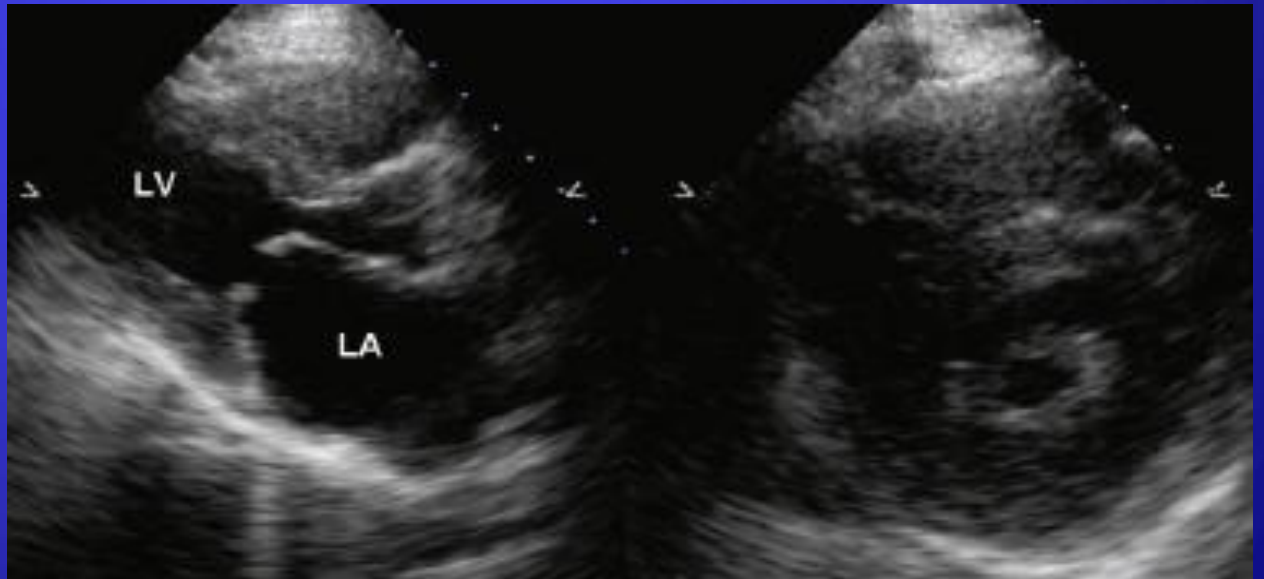
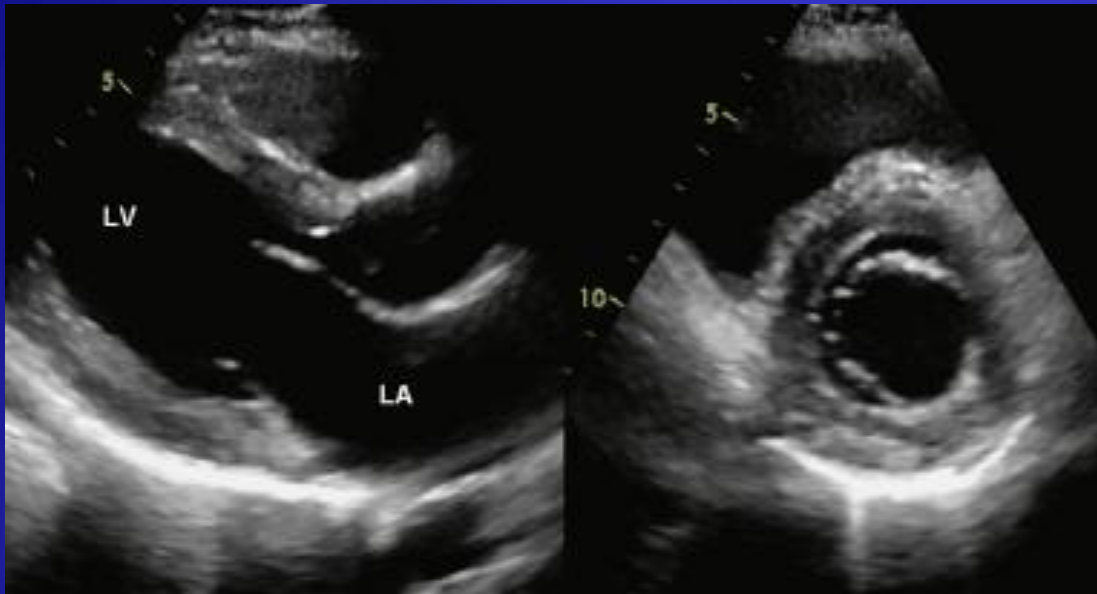
Teleradyografi

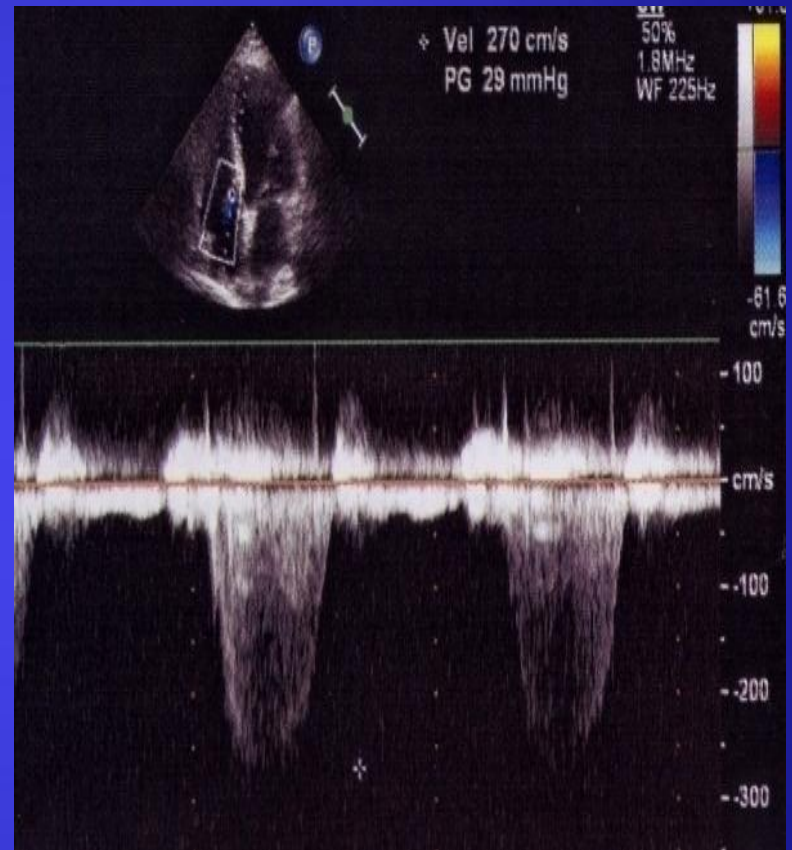
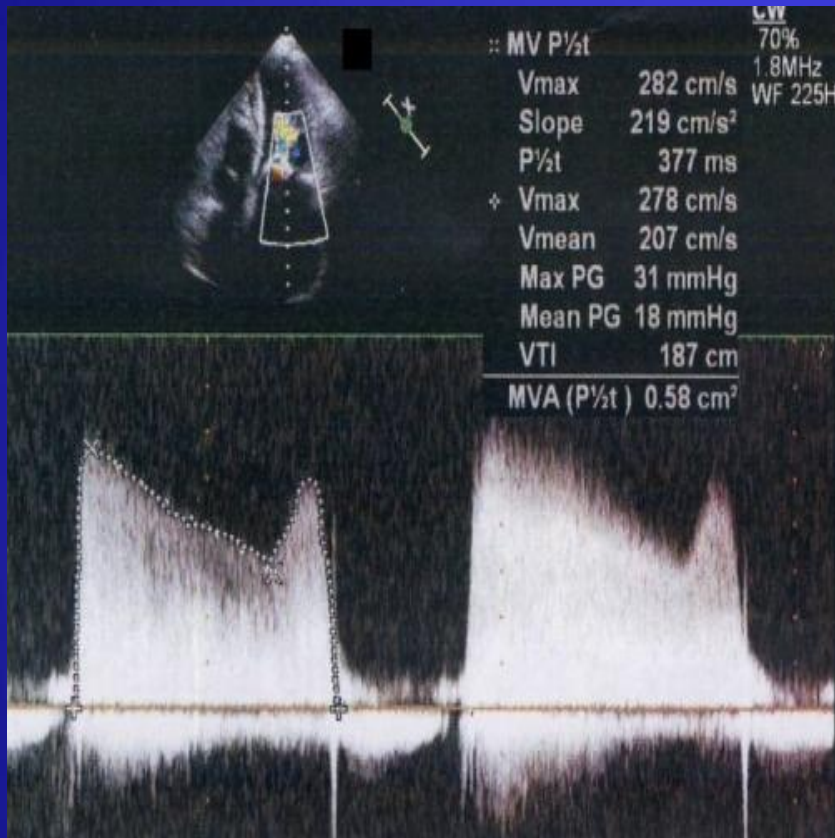
- LAA, pulmoner arter ile LV kavsi arasında belirginleşir,
- LA büyüyünce sağ kenarı kolumna vertebralisin sağına taşar ve RA gölgesi üzerine gelir (çift kenar).

EKO

- Tanının desteklenmesi,
- Darlık ciddiyetinin belirlenmesi (hafif-orta-ciddi MD),
 - Kapak alanı
 - Gradient
- Kapak yapısı (skoru),
- Ek lezyonlar,
- Pulmoner arter basıncı.





MKA (cm²)

ortalama grad (mmHg)

Hafif MD;

>1.5

< 5

Orta MD;

1.0-1.5

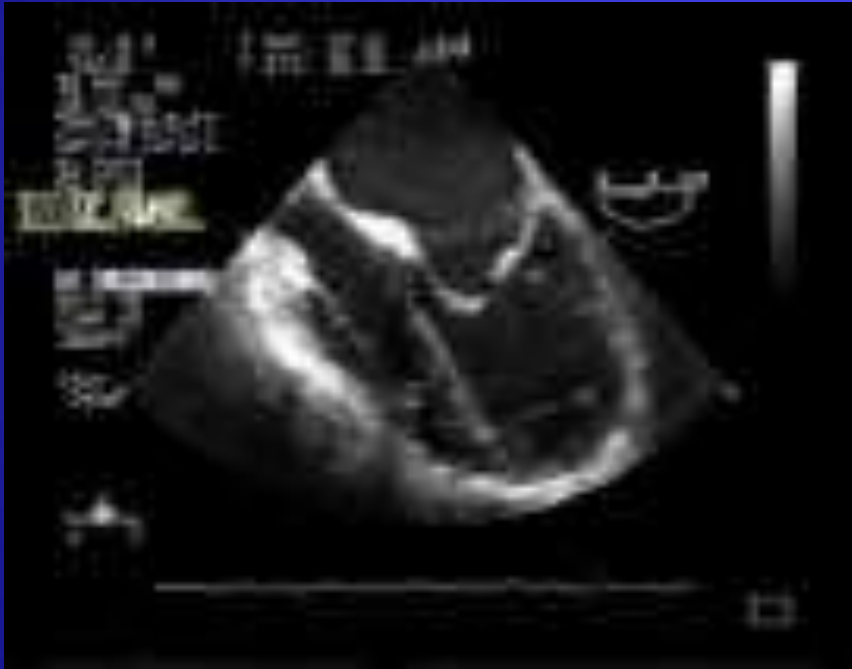5-10

Ciddi MD;

<1.0

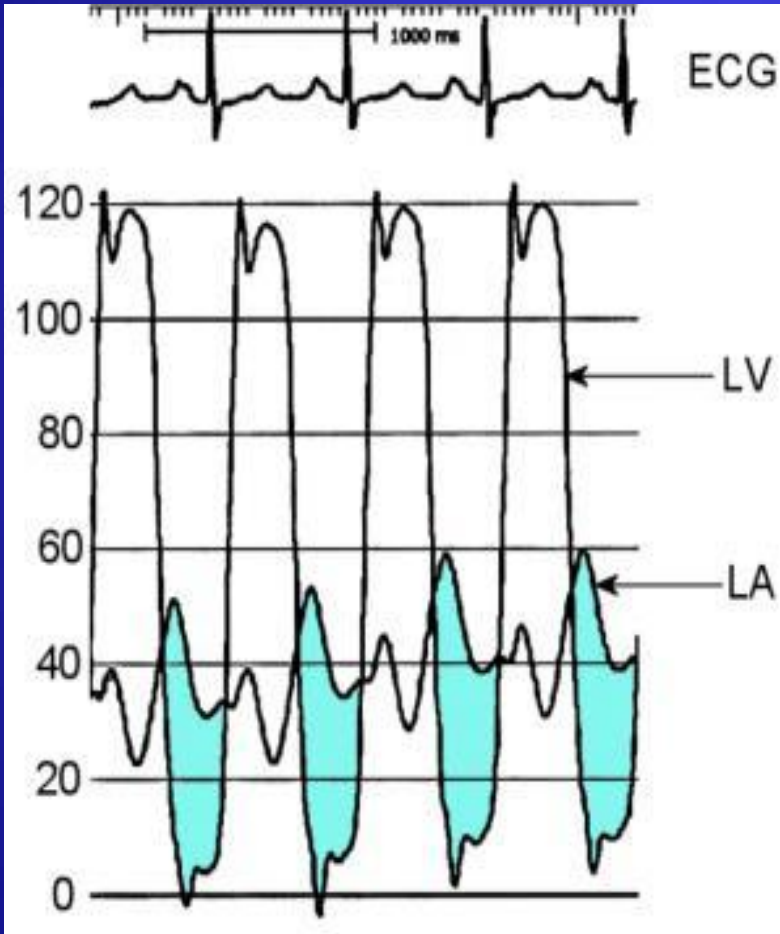
> 10

Transösöfageal EKO (TEE)



- Transtorasik EKO verileri yetersiz ise mitral kapak morfolojisini deęerlendirmek için,
- PMBV öncesi LA/LAA'te trombüs ve MY derecesi için yapılır.

Kalp Kateterizasyonu

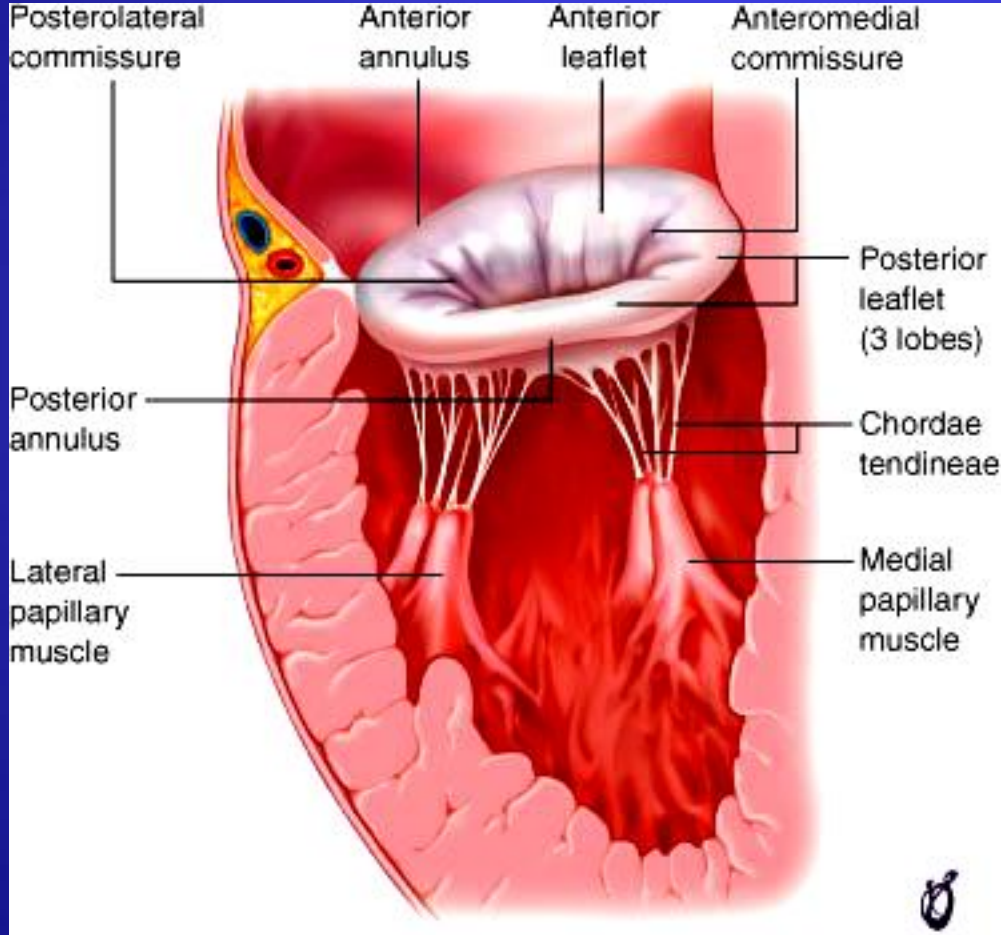


- Hastanın klinik durumu ile ekokardiyografi dahil invazif olmayan tetkikleri uyumsuz ise kateterizasyonla MKA, ortalama diyastolik gradient ve MY derecesi değerlendirilir.

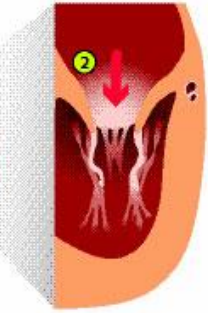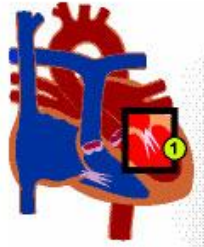Korunma

- Romatizmal ateş hikayesi olan hastalarda yineleyen infeksiyonların asemptomatik olabileceği de akılda tutularak ikincil korunma yapılmalıdır. Mitral darlık hastasında son akut romatizmal ateş epizodundan sonraki 10 yıl boyunca veya 40 yaşına kadar ayda bir depo penisilin ile profilaksi yapılmalıdır.
- Mitral darlığı olan hastalarda infektif endokardit proflaksisi artık kılavuzlarda önerilmemektedir.

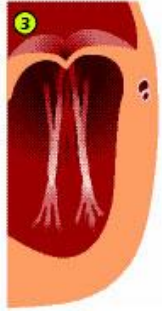Mitral Yetmezlik



- Mitral kapak apparatusunun çeşitli yapılarındaki anormallik mitral kapakta yetersiz kapanmaya ve kanın LV'den LA'a regürjitasyonuna neden olur.



1 Mitral Kapak
2 Sağlıklı Açık Mitral Kapak



3 Sağlıklı Kapalı Mitral Kapak
4 Mitral Kapak Prolapsus
(Kapak Yaprakçığı tam olarak kapanmıyor)

- MY'nin en sık nedeni gelişmekte olan ülkelerde romatizmal kardit iken gelişmiş ülkelerde romatizma harici nedenler, özellikle mitral kapak prolapsusu önde gelir.

MY nedenleri

Mitral anulus hast.

- Anulus dilatasyonu
- Anulus kalsifikasyonu

Mitral yaprakçık hast.

- Romatizmal kardit
- Miksomatöz deęişiklik (Prolapsus)
- İnfektif endokardit
- İdiopatik hipertrofik subaortik stenoz (İHSS)
- Tümörler, SLE, endomiyokardiyal fibrozis

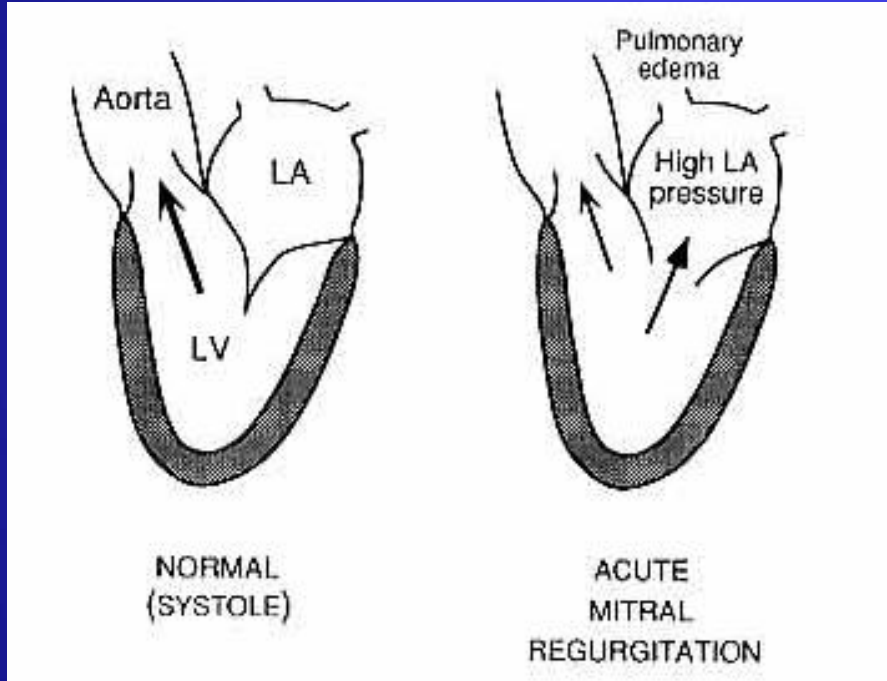
Korda tendinea hast.

- Korda tendineada gevşeklik, uzama, yapışıklık
- Korda tendinea rüptürü
 - Spontan
 - Sekonder (infektif endokardit, romatizmal kardit, travma, prolapsus, iskemi)

Papiller kas hast.

- Angina pectoris, AMI
- Papiller kas rüptürü
- İnfiltratif hast: amiloidozis, sarkoidozis

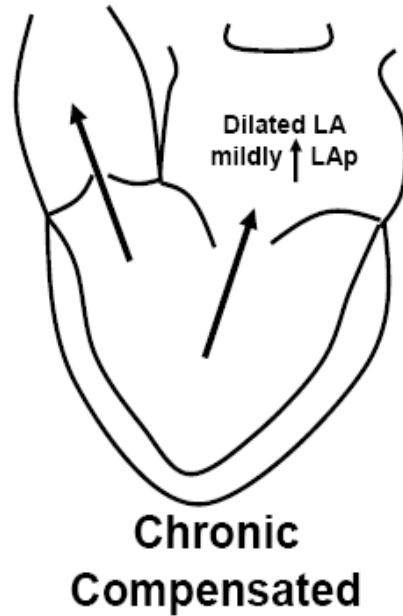
Fizyopatoloji



- Akut MY'nde LA aniden regürjite olan kan hacmiyle karşılaşır.
- LA hacmi ve esnekliği (komplians) henüz değişmediğinden LAP belirgin \uparrow .
- LA'daki basınç artışı hızla pulmoner vasküler yatağa yansır ve akciğer ödemi gelişir.

Fizyopatoloji

- **Eccentric hypertrophy**
 - Increased preload
 - Increased afterload
 - Increased total stroke volume AND forward stroke volume AND LVESV returns to normal
- **Increased LA size**
 - Increased LA compliance
 - Larger volume at lower pressure

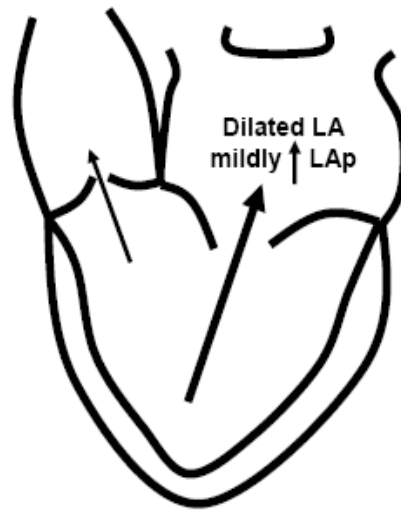


- Kronik MY'de kronik hacim yüklenimi sonucunda LA esnekliği aşikar ↑, bunun sonucu olarak da ileri derecede dilatasyon (dev LA) oluşur.
- LAP, pulmoner arter basıncı ve pulmoner direnç N / hafif ↑.
- Kronik MY'de atım hacmi ↑, LV diyastol sonu basıncı normal / hafif ↑.
- Klinik: asemptomatik, hafif semptomlu.

Fizyopatoloji

- Depressed contractility
 - Decreased SV
 - Increased LVEDV

NOTE: further dilatation leads to progressive MR



Chronic
Decompensated

- Kronik MY hemodinamik olarak gittikçe kötüleşir: Kronik MY, LA ve LV'de dilatasyona, dilatasyon da MY'nin daha da ilerlemesine neden olur.
- Sonuçta LV dilatasyonuna yeterli hipertrofi gelişimi eşlik edemez ve LV duvar gerimi (wall stres) ↑. LV miyokart kontraksiyonu deprese olur ve LVEDP ↑.
- Kalp yetersizliği semptomları oluşur veya artar.

Semptomlar

Akut MY:

- Genel durum orta/kötü
- Cilt soğuk, soluk, terli
- Ciddi dispne, ortopne ve sıklıkla akut akciğer ödemi tablosu

Kr. MY:

- Egzersiz dispnesi, ortopne, PND
- Halsizlik, yorgunluk
- Çarpıntı
- Hemoptizi ve sistemik emboli seyrek.

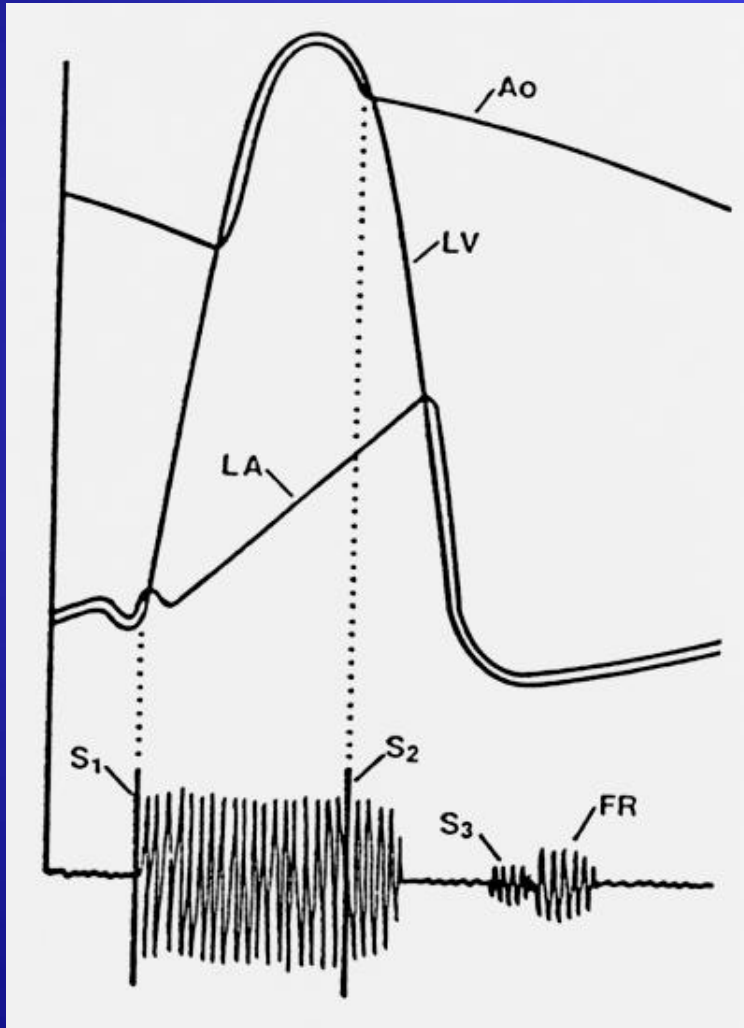
Fizik muayene

- **İnspeksiyon:** Pulmoner HT gelişmişse juguler vena nabzında "a" dalgası, TY'nin eşlik ettiği vakalarda ise "v" dalgası belirginleşir.
- Nabız hacmi N / ↓.
- Kan basıncı: N

Palpasyon

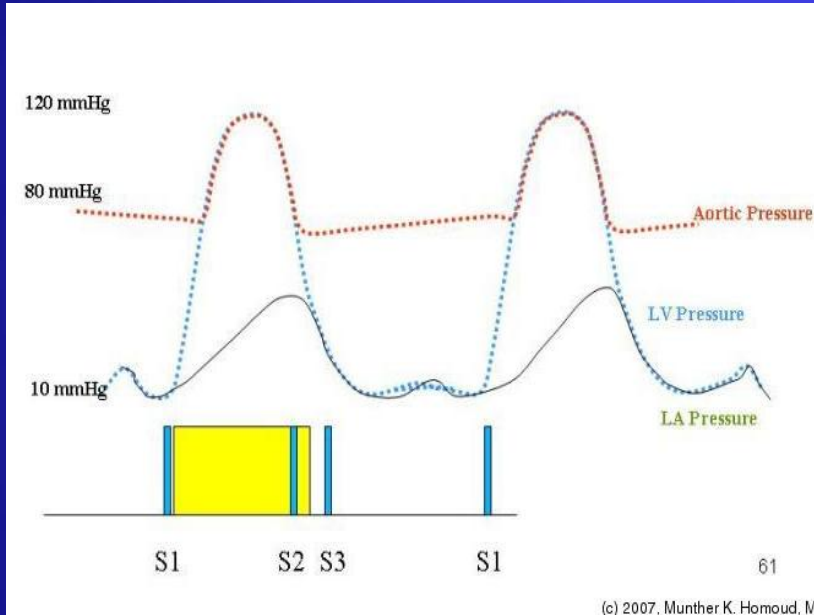
- Apikal vuru: LV, hacim yüklenmesi nedeniyle genişlediğinden apikal vuru aşağı ve sol yana kaymıştır. Apikal vuru alanı genişlemiş, amplitüdü artmış, el altında kalış süresi kısalmıştır (hiperkinetik apikal vuru).
- Prekordiyal lift: LA ileri derecede büyüyüp öne yaklaşır. Aşağı parasternal bölgede, 3. ik. aralıkta LA'nın geç sistolik genişlemesi (ekspansiyon) palpe edilebilir. Parasternal lift ile karışabilir.
- S3 palpe edilebilir.

Oskültasyon



- S1 şiddeti ↓
- Pulmoner HT varsa P2 şiddetlidir.
- **S3**: Hızlı doluş sırasında mitral orifisten geçen akım hızı yüksek olduğundan sıklıkla S3 duyulur.

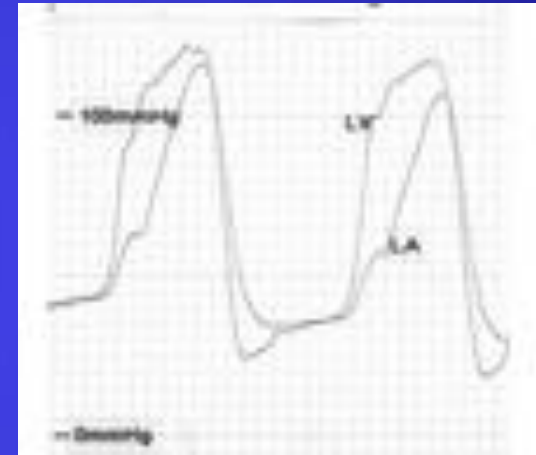
Oskültasyon



- **Pansistolik üfürüm:** S1 ile başlar, S2'yi örter (LV-LA arasındaki basınç gradienti devam ettiğinden).
- En iyi apekte duyulur.
- Sıklıkla sol koltuk altına, sol skapula altına yayılır.
- Üfürümün şiddeti inspirasyon ve AF'de olduğu gibi kalp atım aralıklarındaki değişikliklerden etkilenmez.

Akut MY'de Fizik Muayene

- S1 şiddeti ↓
- S4 duyulabilir: LA, ani gelişen hacim yüküne karşı Starling etkisi ile karşılık verir ve güçlü atriyum kontraksiyonu olur.
- Apekte **erken sistolik üfürüm**: Henüz genişlemeye fırsat bulamamış LA'da basınç sistol sonunda LV basıncına eşitlenir. Sistol sonunda regürjitan akım ve dolayısıyla üfürüm ↓ / ø

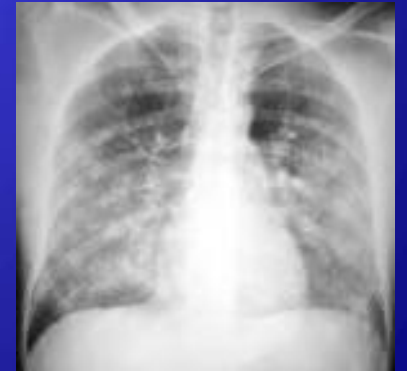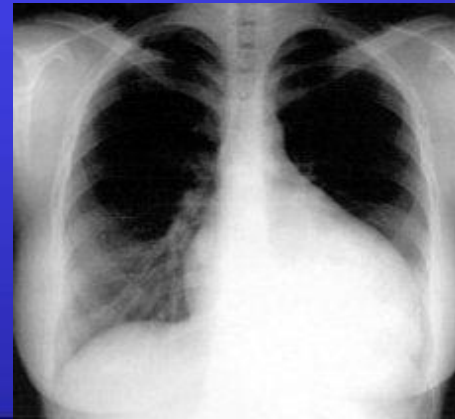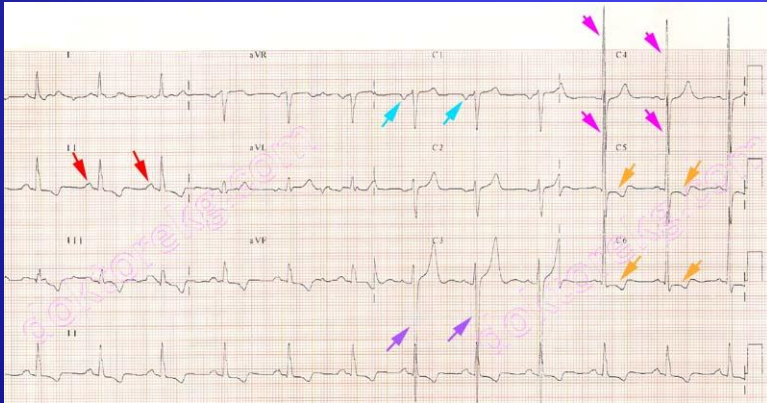


EKG

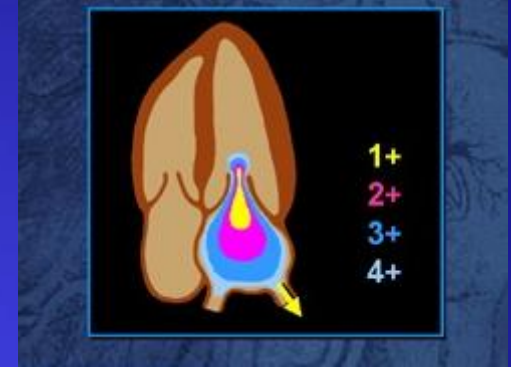- LA dilatasyonu,
- LV hipertrofisi,
- AF siktir.

TELE

- LA ve LV dilatasyonu,
- Pulmoner konjesyon,
- Akut MY'de ise KTO normal iken pulmoner konjesyon ve AC ödemi oluşur.

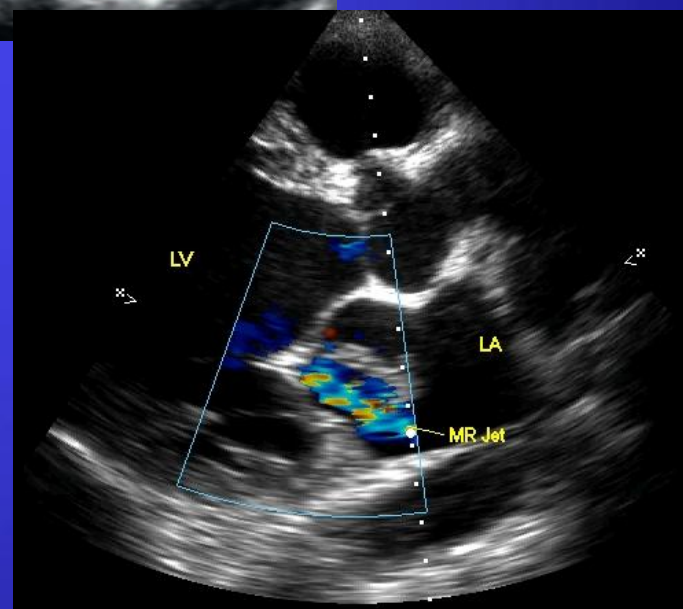
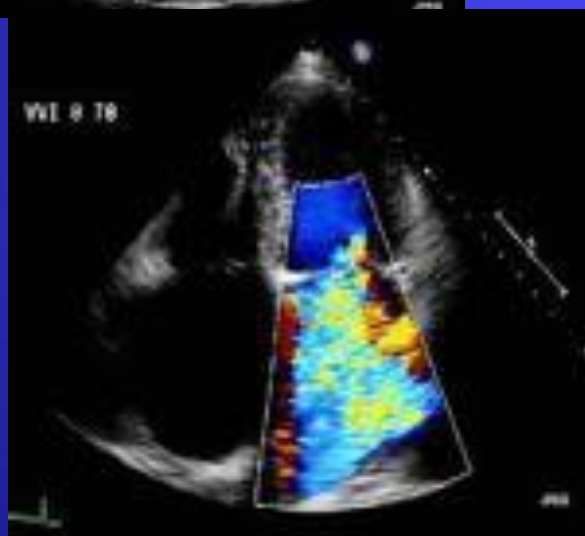
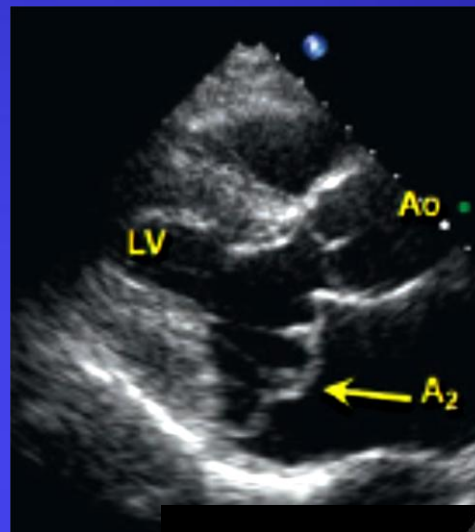
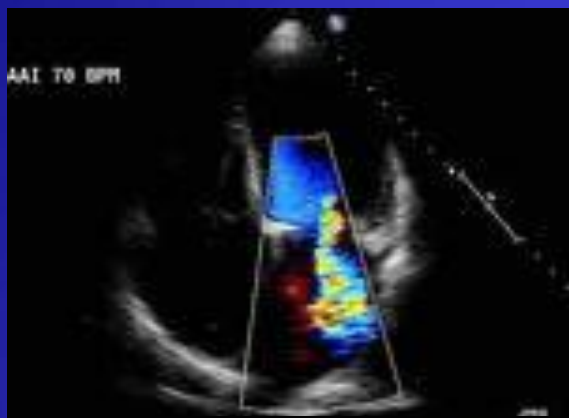

EKO



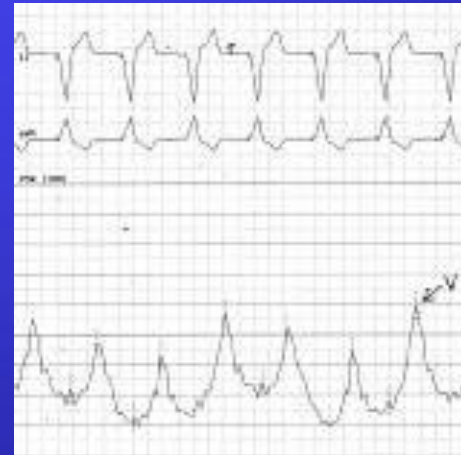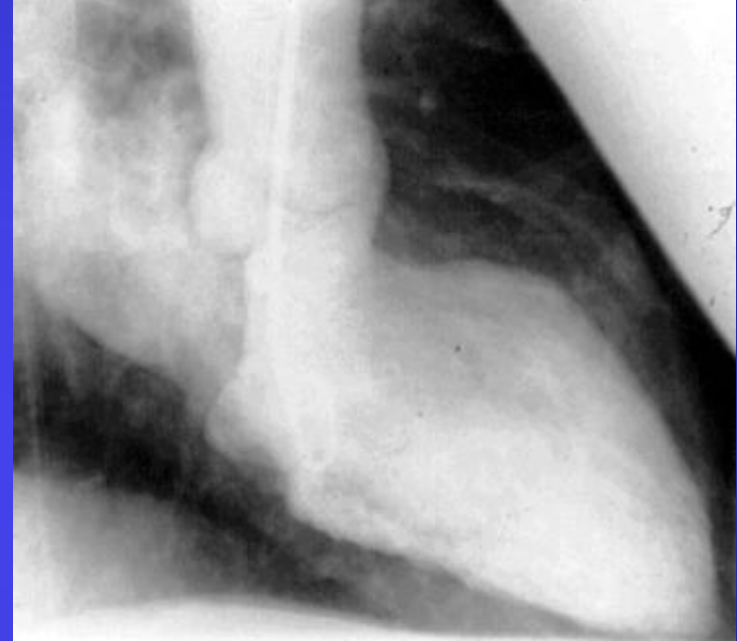
- MY nedeni ve ciddiyeti,
- LV sistolik fonksiyonlarının ve LA büyüklüğünün değerlendirilmesi,
- LV %EF,
- Pulmoner arter sistolik basıncı,
- Diğer kapak lezyonları,
- Cerrahi girişim için uygun zaman ve yöntem.

EKO



Kalp Kateterizasyonu

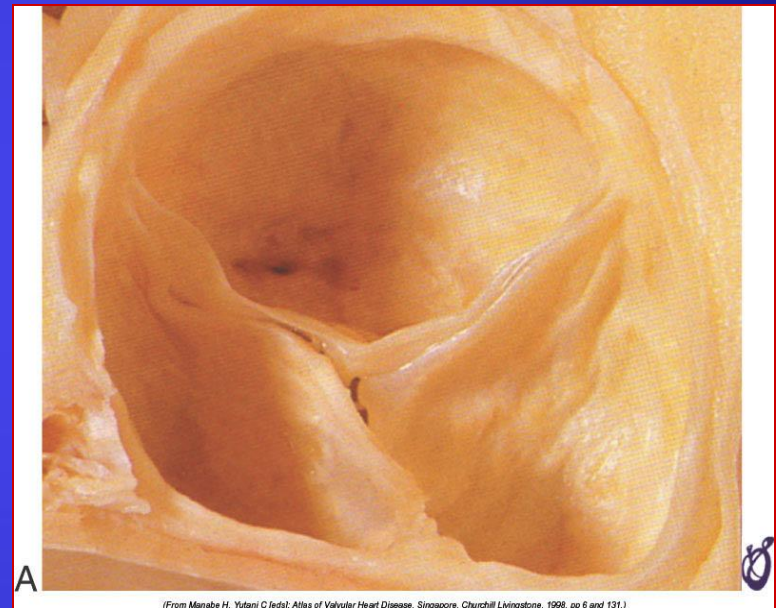
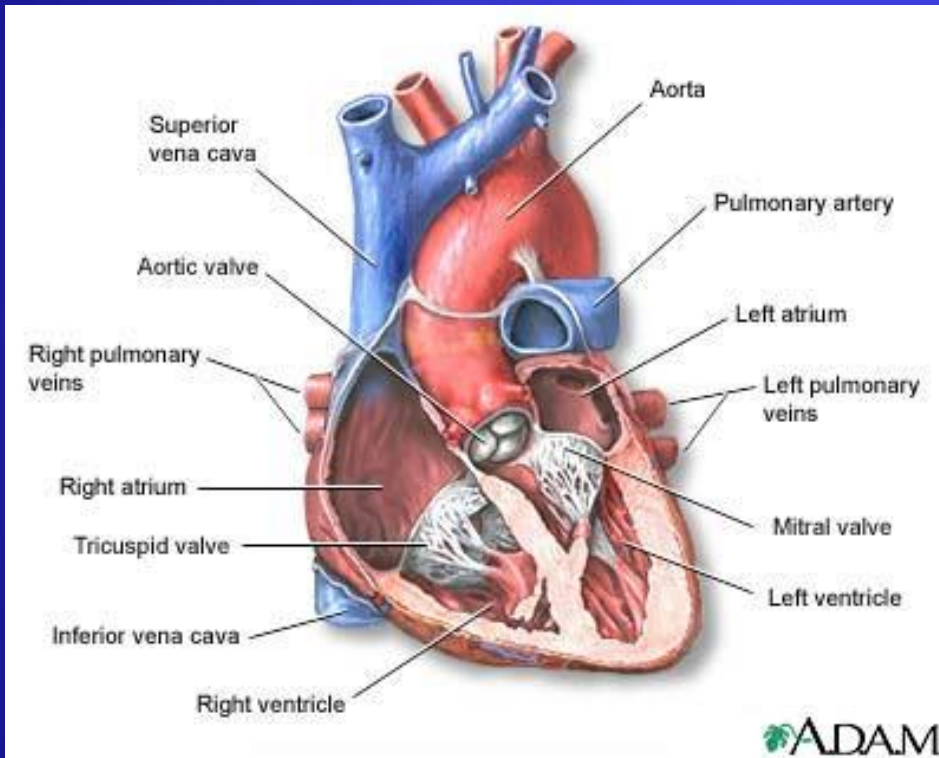
- Hastanın klinik bulguları ile invazif olmayan tetkik sonuçları uyumsuz ise kateterizasyon yapılır.



Korunma

- Romatizmal ateş hikayesi olan hastalarda yineleyen infeksiyonların asemptomatik olabileceği de akılda tutularak ikincil korunma yapılmalıdır. Mitral yetmezlik hastasında son akut romatizmal ateş epizodundan sonraki 10 yıl boyunca veya 40 yaşına kadar ayda bir depo penisilin ile profilaksi yapılmalıdır.
- Mitral yetmezliği olan hastalarda infektif endokardit proflaksisi artık kılavuzlarda önerilmemektedir.

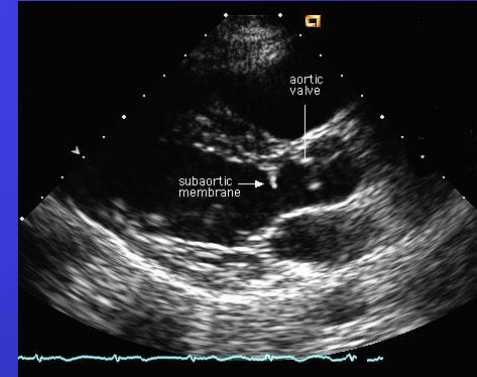
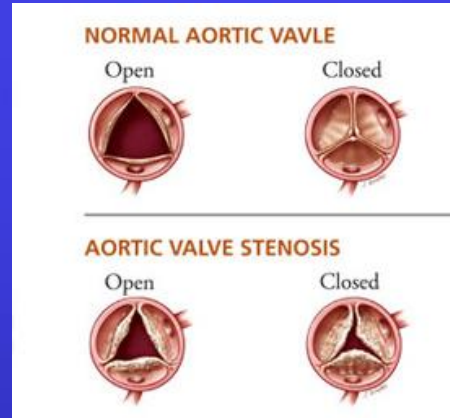
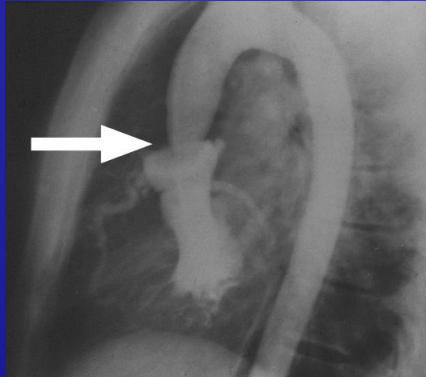
AORT KAPAĞI



- Aort kapak alanı sađlıklı bireylerde 3-4 cm²'dir.
- Aort darlıđı sol ventrikül ıkıř yolunun deđiřik dzeylerine lokalize olan ve ventrikln sistolik ejeksiyon fonksiyonuna engel oluřturan bir obstriksiyondur.

Anatomik Sınıflandırma

- Aort darlığı obstriksiyonun lokalize olduğu yere göre;
 - i) supravavüler,
 - ii) subvavüler,
 - iii) valvüler olarak gruplandırılır.

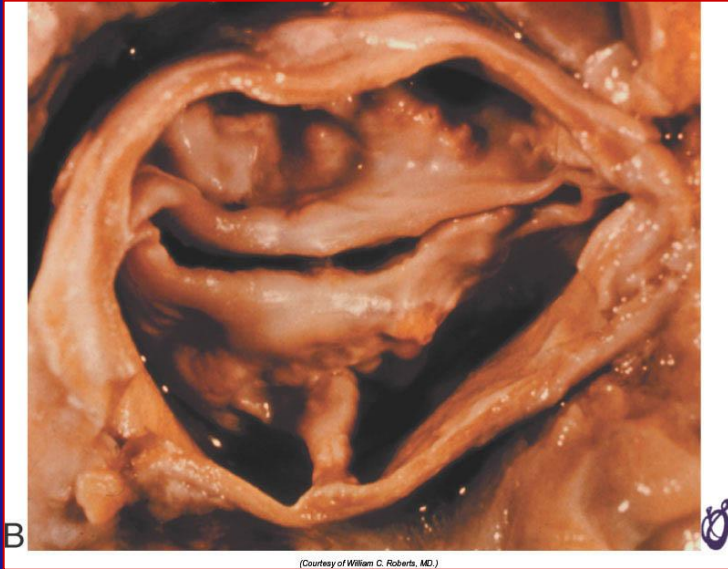

Valvüler Aort Darlığı

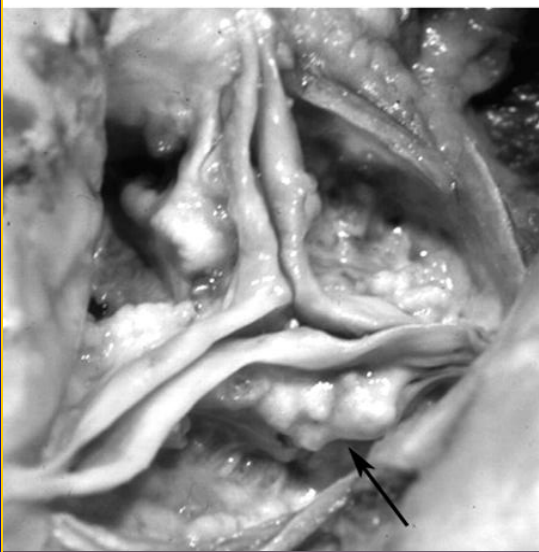
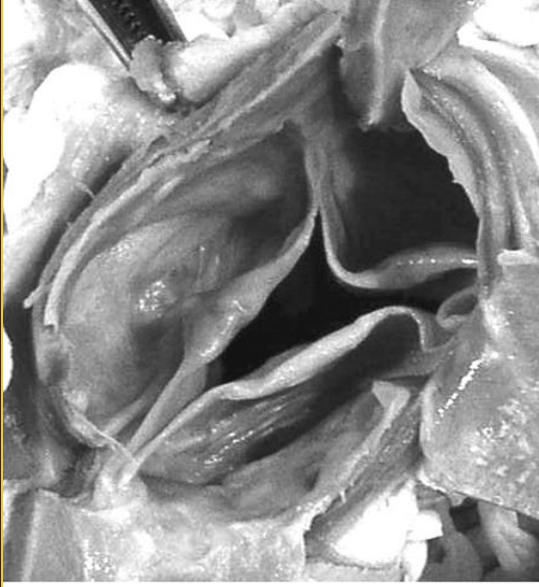- Konjenital: kubbe kapak, uniküspit kapak, biküspit kapak,
- Dejeneratif/senil,
- Romatizmal,
- Nadir nedenler: romatoid artrit, SLE, Paget hastalığı

Biküspit Aorta

- En sık rastlanan konjenital anomalidir.
- Çocukluk çağında genellikle önemli bir darlık yapmaz.
- Ancak kapağın anormal yapısı sebebiyle ortaya çıkan türbülant akım, zamanla yaprakçıkları travmatize ederek fibroze, sertleşmeye ve kalsifikasyona ve sonuç olarak aortik orifiste erken yaşlarda daralmaya yol açar.
- Aort yetmezliği de eşlik edebilir.

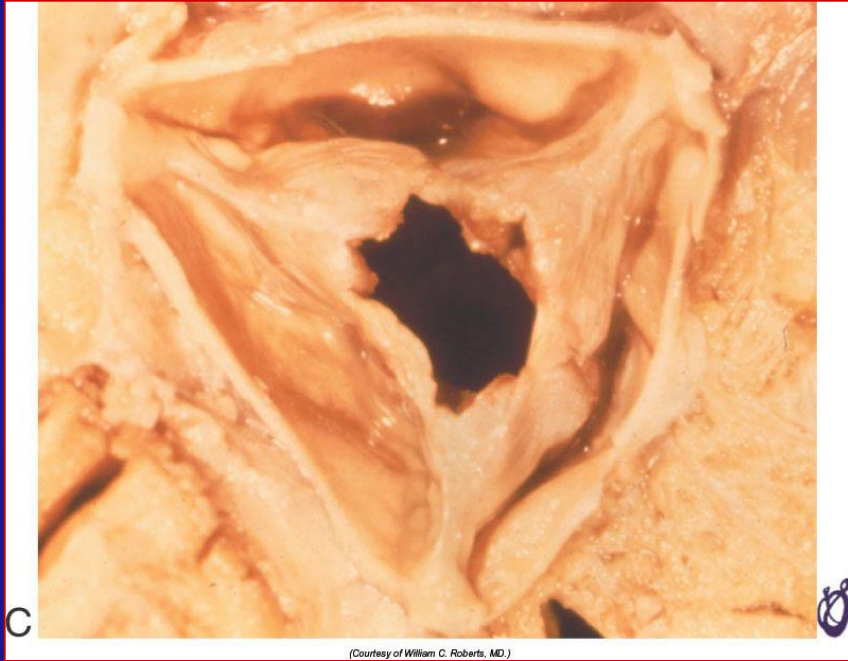

Dejeneratif/senil AD



- Normal aort kapaklarında yıllarca devam eden hemodinamik mekanik travmanın yol açtığı fibrozis ve kalsifikasyon, kapığı sertleştirerek, kapığın hareketini sınırlar ve 65-70 yaşlarına doğru aort darlığına neden olur.
- Hiperkolesterolemi, hipertansiyon ve diabetes mellitus gibi risk faktörleri senil dejenerasyonun erken gelişmesine sebep olur.
- Komissural füzyon yoktur.

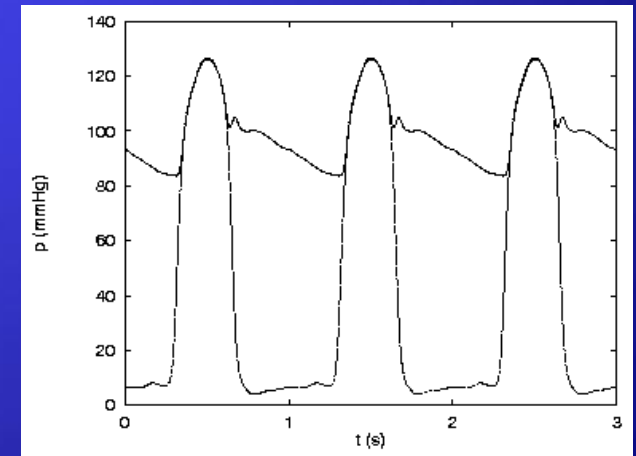
Romatizmal AD



(Courtesy of William C. Roberts, MD.)

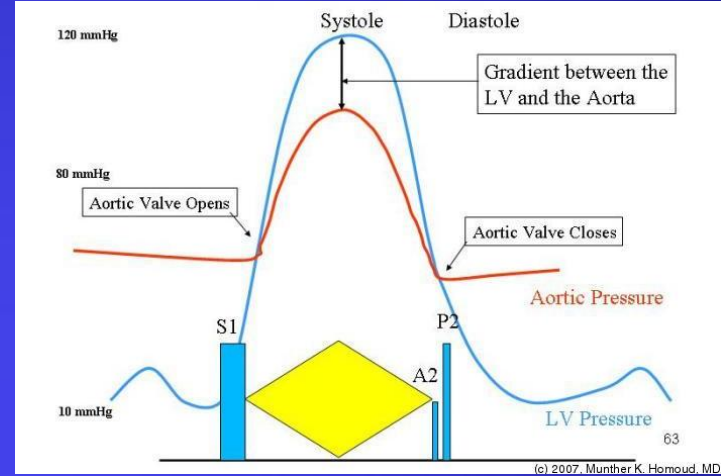
- Romatizmal valvülitisin neden olduğu aort darlığının en önemli karakteri semilüner aort kapaklarının komissürlerinin yapışması, kapakların kalınlaşması, sertleşmesidir. Bazen buna kalsifikasyon da eklenebilir.
- Sıklıkla, aort darlığına aort yetmezliği de eşlik eder.
- Romatizmal AD genellikle mitral kapak lezyonu ile birlikte bulunur.

- Aort kapak alanındaki daralma %50'den fazla olmadıkça klinik semptomu neden olabilecek derecede hemodinamik deęişiklik yapmaz.
- Normalde aort ii sistolik basıncı ile sol ventrikülün sistolik basıncı birbirine eşittir. Aort darlığında ventrikül ii sistolik basıncı, aorta basıncından daha yüksek olur. Bu basın farkı (gradient); aort kapağındaki darlığın derecesi ile ilgili olarak artar.
- Basın gradientini aort kapağındaki darlıktan başka bu dar kapaktan geen kalp debisi tayin eder

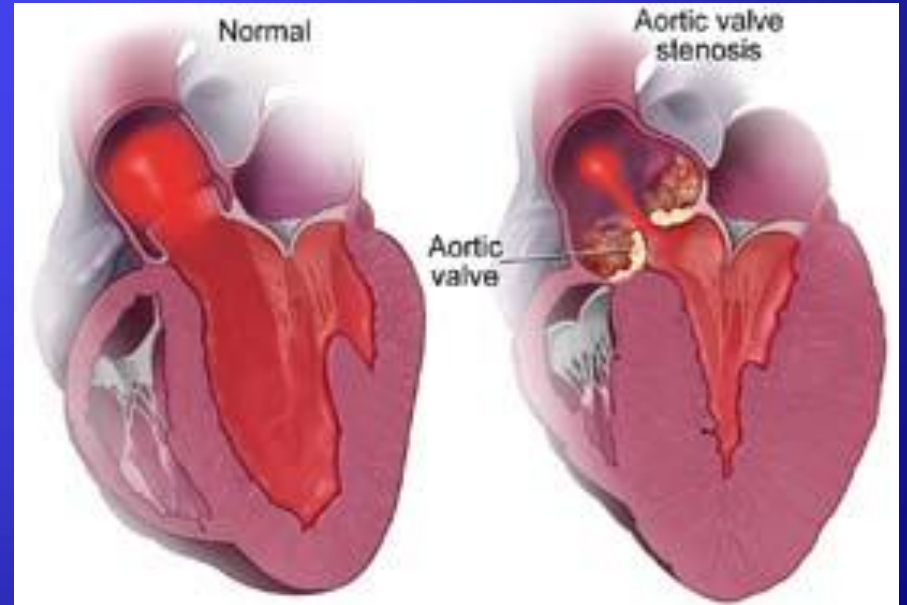


Fizyopatoloji

- Aort kapak alanındaki darlığın derecesi ile bağlantılı olarak sol ventrikül sistolik basıncı artar, sol ventrikül ejeksiyon süresi uzar ve aorta basıncı azalır.



- LV sistolik basıncın artması sol ventrikülde sarkomerlerin paralel çoğalmasına yani konsantrik hipertrofiye (kalınlık ve kitlede artış) yol açar.



- Kompansatuvar konsantrik hipertrofi neticesinde duvar gerimi normale dönerken sol ventrikülün esnekliđi (komplians) azalır, katılıđı (stifness) artar.
- Bu durum sol ventrikül diyastolik fonksiyonunda bozukluđa yol açarak, ventrikülün dolma basıncında artma ile kendini gösterir.

Myokarda O_2
Sunumu

Myokardın
 O_2 İhtiyacı


Ao diyastol P ↓,
LVEDP ↑ → Koroner
perfüzyon P ↓


Diyastol süresinin
kısalması

Ejeksiyon zamanı
uzar

LV kütlesi ↑


LV sistolik P ↑





İskemi

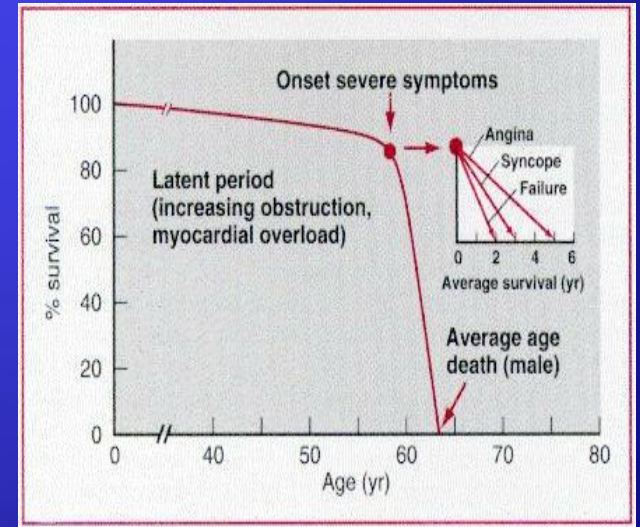
Kalp
Yetersizliđi




Semptomlar

- Asemptomatik evre,
- Semptomatik evre;
 - i) angina pektoris,
 - ii) senkop,
 - iii) kalp yetersizliđi,
 - iv) ani ölüm.

Klasik triad (Kardinal semptomlar)

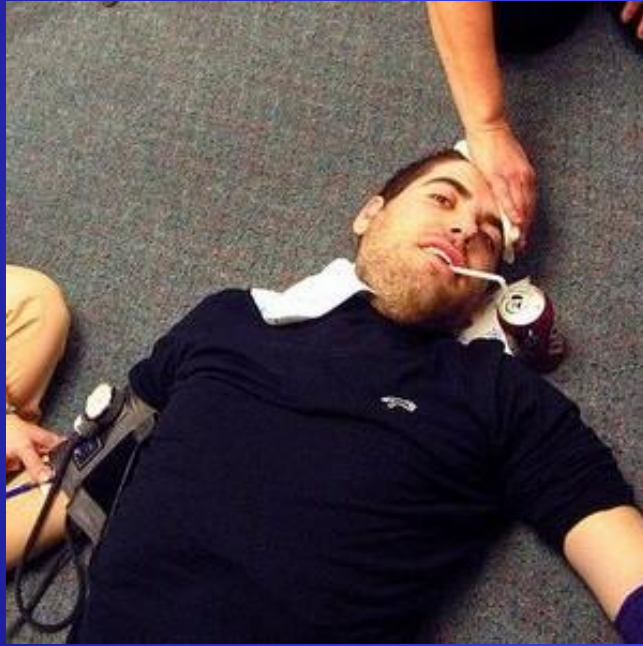

Angina pectoris



- Koroner arter hastalığı olmayan aort darlıklı hastalarda anginanın sebebi, hipertrofik sol ventrikülün oksijen gereksinimi ile sunumu arasındaki hassas dengenin bozulmasıdır. Egzersiz ile ortaya çıkıp, istirahat ile kaybolur.
- Aort darlığı sebebiyle aort kapak replasmanı yapılacak hastaların ~%40'ında koroner arter hastalığı tespit edilmiştir.
- AD olan hastalarda angina pectoris geliştikten sonra yaşam beklentisi ortalama 5 yıldır.

Senkop



- Sıklıkla egzersiz sırasında ortaya çıkar.
- AD'nda egzersiz sırasında kalp debisi artamaz. Ayrıca, periferik vazodilatasyon ile kanda perifere yönelme olur.
- Rezervi kısıtlı olan kalp debisi efor sırasında yeterli artış gösteremez ve oluşan serebral iskemi senkop veya presenkopa yol açar.

Kalp yetersizliđi

- Hastalıđın erken evrelerinde diyastolik fonksiyon bozukluđuna; ge evrelerde ise sistolik disfonksiyona bađlı egzersiz veya takikardi sırasında geliřen dispne mevcuttur.
- Aort darlıđında kalp yetersizliđi geliřtikten sonra yařam beklentisi ortalama 2 yıldır.

Ani ölüm



- Aort darlığında ani ölüm genelde aritmi ve iskemiye bağlı ortaya çıkar.
- Ani ölüm oranı asemptomatik hastalarda yılda %1'den daha azken semptomatik hastalarda bu risk artmıştır.

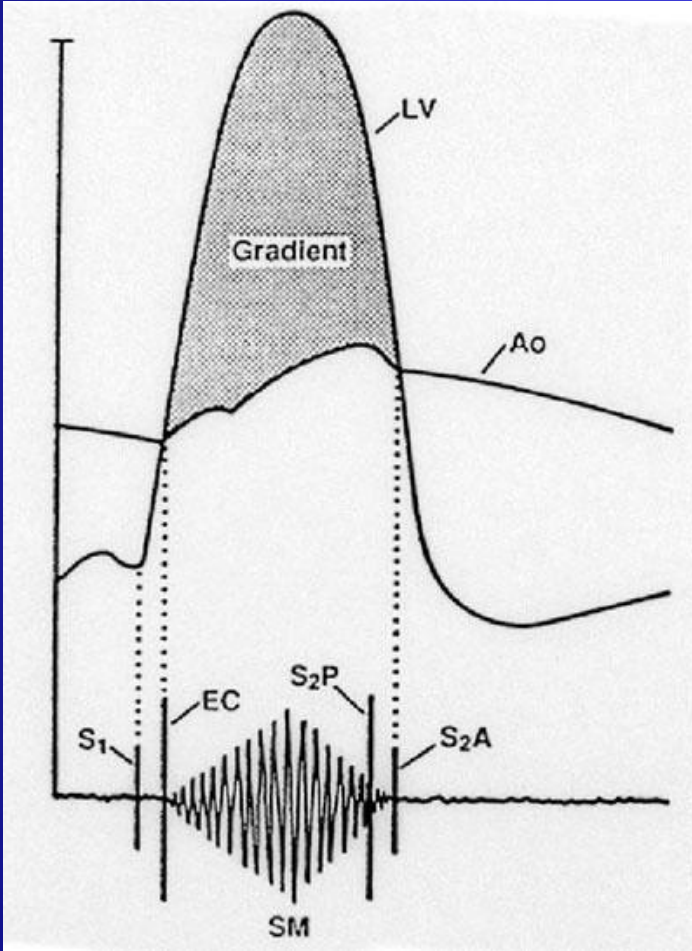
Fizik muayene

- **Kan Basıncı:** AD'nda SKB düşer, nabız basıncı daralır.
- **Nabız: Pulsus parvus et tardus;** AD'nin karakteristik nabızı, el altında yavaş yavaş yükselen, gecikmiş yuvarlak bir doruk yaptıktan sonra yavaş yavaş el altından çekilen, düşük amplitütlü bir nabızdır.
- **Palpasyonda;** apikal vuru normal lokalizasyondadır, ancak el altına yavaş gelir, el altında uzun kalır ve el altından yavaş kaçar.
- Aort odağında, bazen boyuna da yayılan sistolik tril palpe edilebilir.



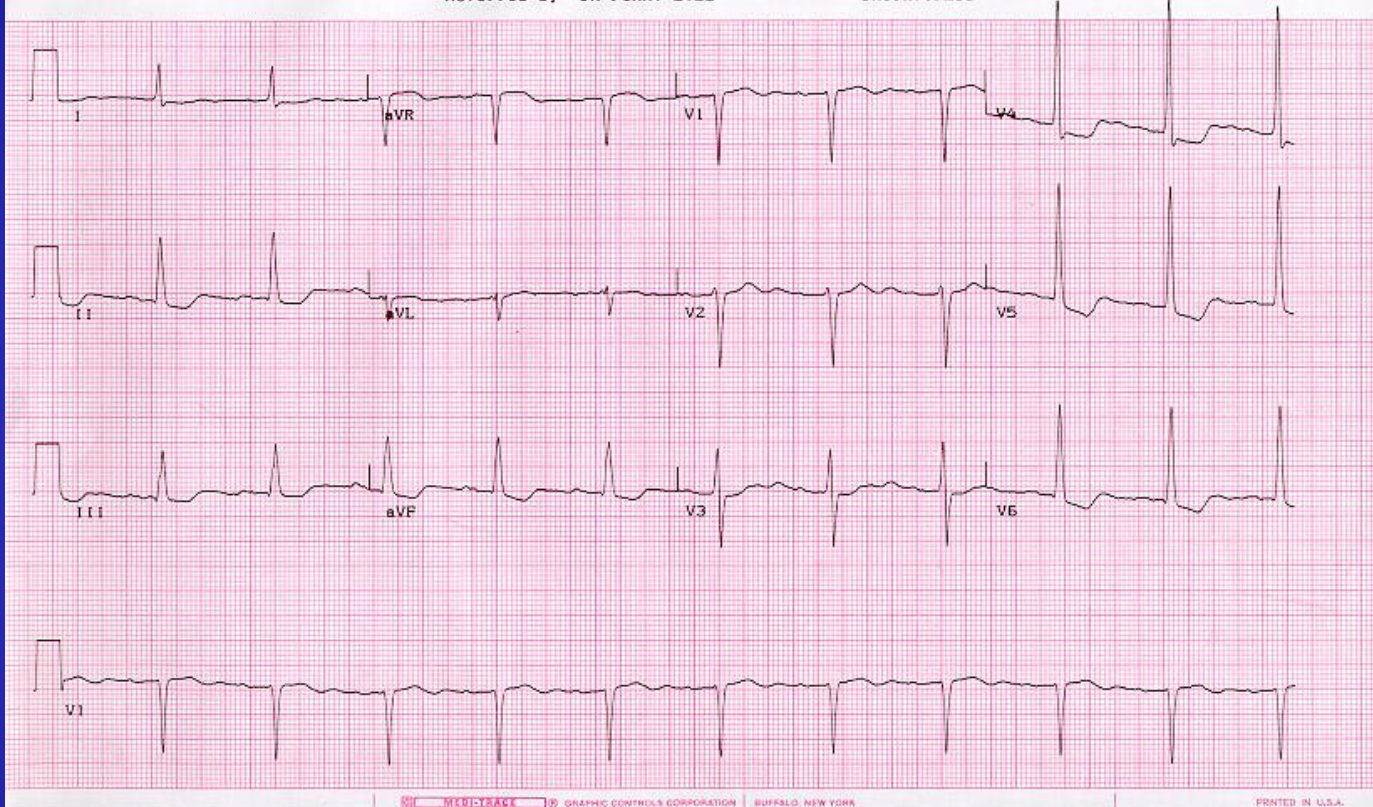


- Birinci kalp sesi (S1): Genellikle normaldir.
- İkinci kalp sesi (S2): Hafif aort darlıklarında normal olabilir. Darlığın şiddeti arttıkça ikinci kalp sesinin aortik komponentinin (A2) şiddeti azalır. İkinci kalp sesinde paradoks ikilenme oluşur.
- Dördüncü kalp sesi (S4): Aort darlığında sol ventrikül esnekliğinin azalması nedeniyle genellikle işitilir.
- Üçüncü kalp sesi (S3): Önemli sol ventrikül disfonksiyonu olunca duyulur.



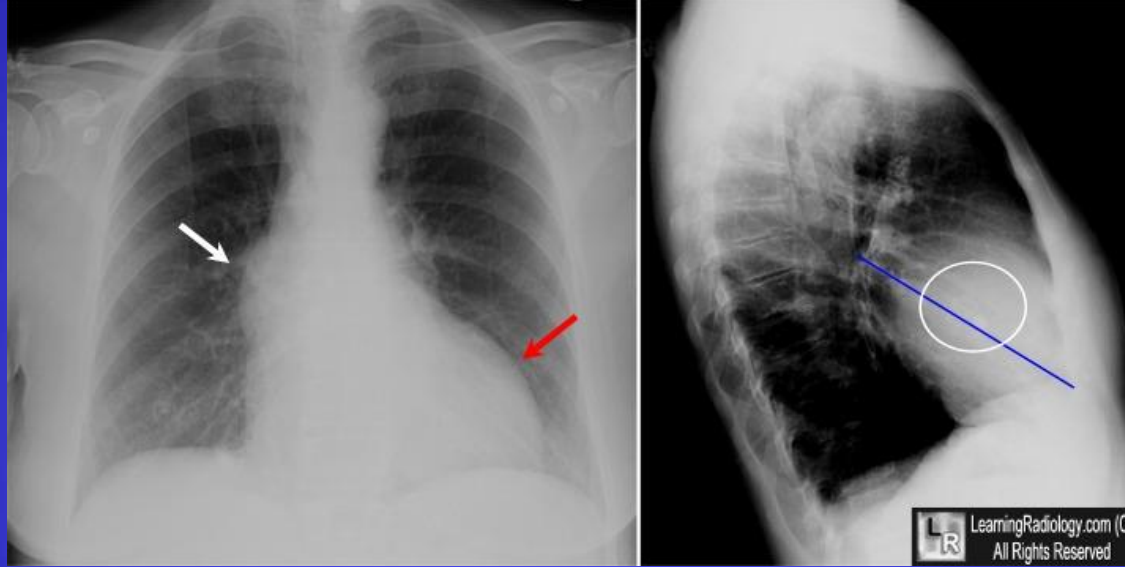
- **Ejeksiyon klicki:** İşitilmesi darlığın şiddetini değil, kapağın hareketli olduğunu ifade eder.
- **Üfürüm:** AD'nda en iyi aort odağında işitilen, boyuna yayılan, birinci kalp sesinden kısa bir süre sonra başlayan ve ikinci kalp sesinin A2 komponentinden önce sonlanan, kreşendo-dekreşendo şeklinde **sistolik ejeksiyon üfürümü (midsistolik üfürüm)** işitilir. Üfürüm sağa daha fazla olmak üzere, boyuna yayılır.

EKG



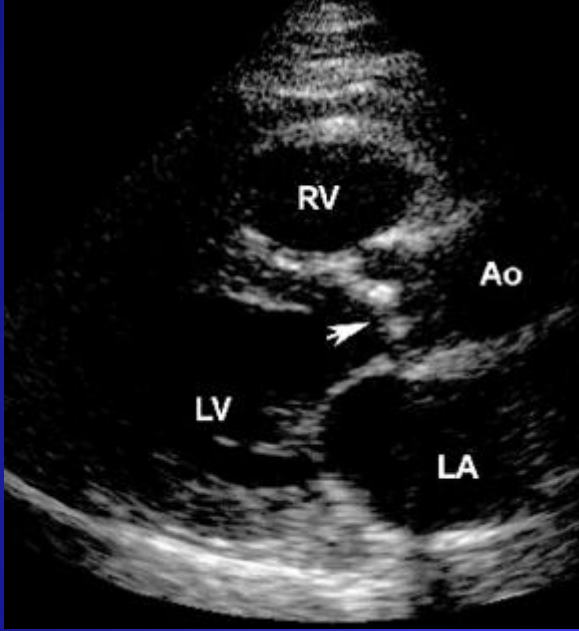
- AD'nda çoğunlukla sol ventrikül hipertrofisine ait değişiklikler bulunur

Tele



- Çıkan aorta darlık sonrası (poststenotik) dilatasyon sebebiyle genişlemiştir.

EKO

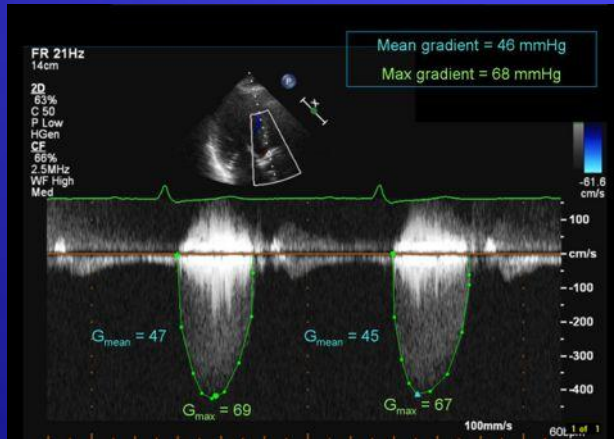


- AD'nda ekokardiyografi tanıyı doğrulamak ve darlığın şiddetini belirlemek için en önemli tanı yöntemidir.

- Kapağın anatomisi, kalınlığı, kalsifikasyon derecesi ve yaprakçık hareketleri değerlendirilir.

- Konsantrik LVH'nin düzeyi ile LV sistolik fonksiyonları (EF) belirlenir.

- Doppler yöntemi ile ortalama transvalvüler basınç gradienti, kapak alanı ve maksimum jet akım hızı hesaplanabilir.

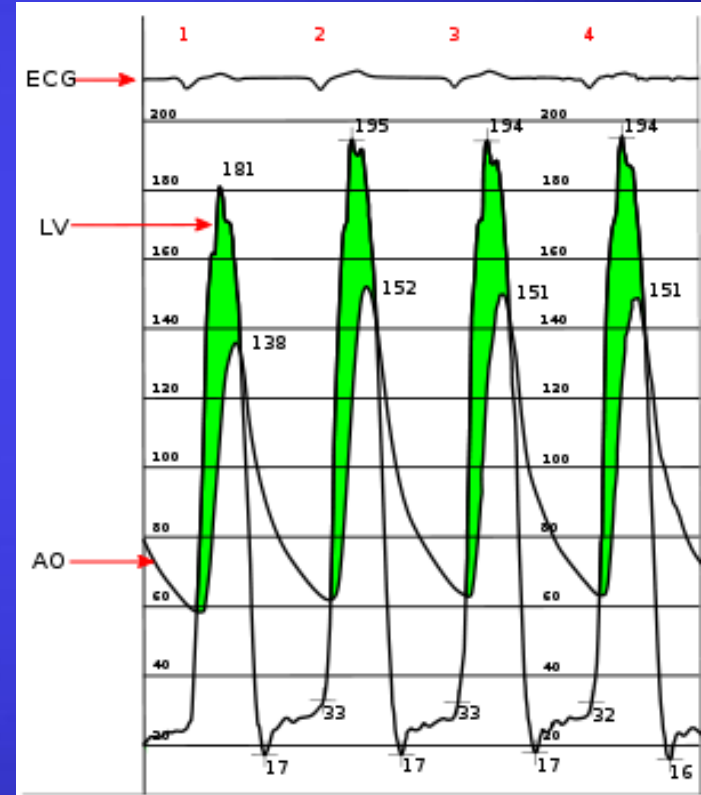


AD'nin ciddiyeti

	Hafif	Orta	Ciddi
Jet akım hızı (m/sn)	<3	3-4	>4
Ortalama gradient (mmHg)	<25	25-40	>40
Kapak alanı (cm ²)	>1.5	1-1.5	<1

Kalp Kateterizasyonu

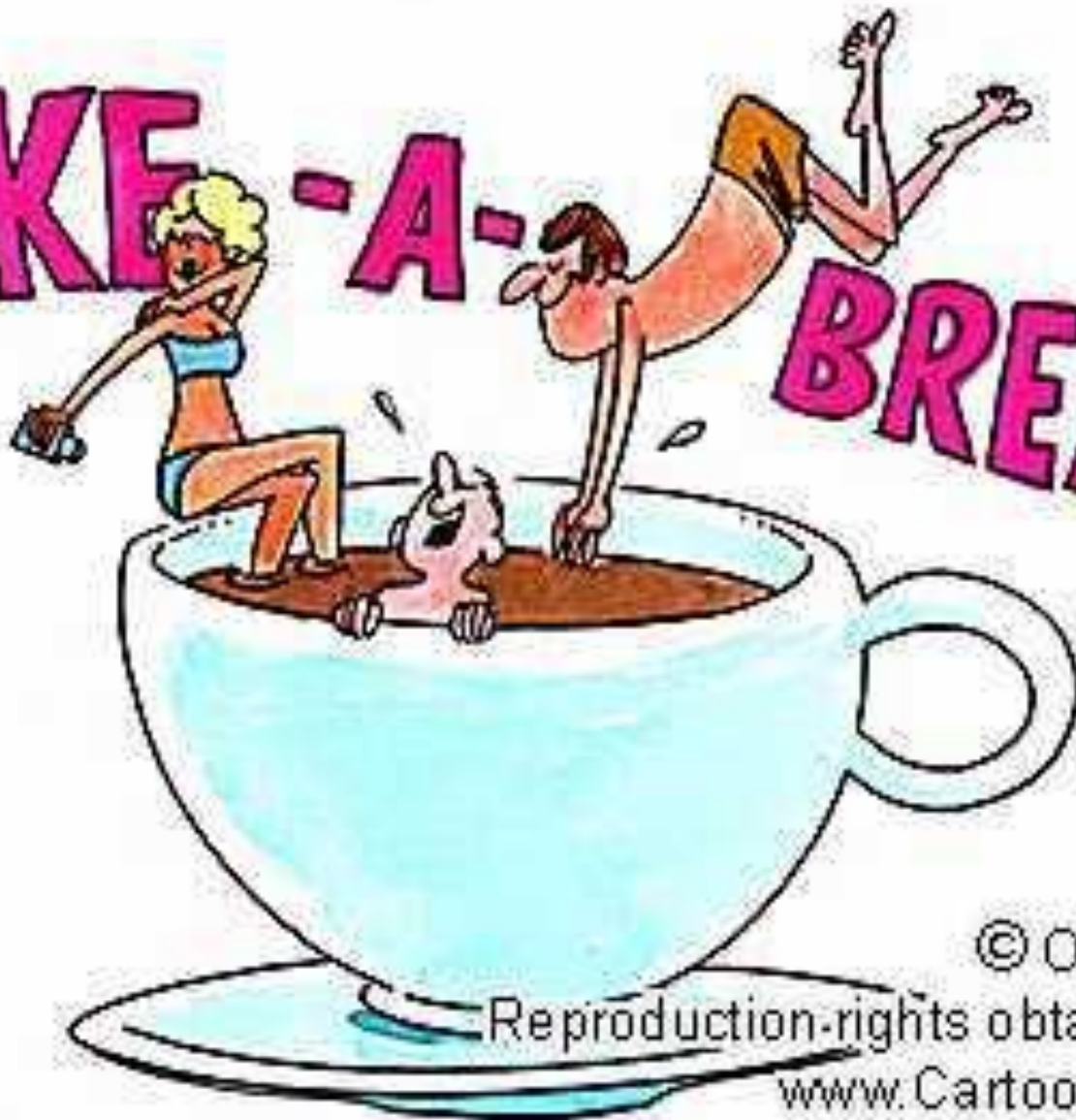- AD'nın şiddetini belirlemek için genelde fizik muayene ve ekokardiyografi yeterlidir. Ancak, hastanın klinik ve ekokardiyografi bulguları uyumlu değilse sağ-sol kalp kateterizasyonu ile transvalvüler basınç gradienti, kapak alanı ve kardiyak debi hesaplanmalıdır.



Korunma

- Romatizmal ateş hikayesi olan hastalarda yineleyen infeksiyonların asemptomatik olabileceği de akılda tutularak ikincil korunma yapılmalıdır. AD hastasında son akut romatizmal ateş epizodundan sonraki 10 yıl boyunca veya 40 yaşına kadar ayda bir depo penisilin ile profilaksi yapılmalıdır.
- AD hastalarında infektif endokardit proflaksisi artık kılavuzlarda önerilmemektedir.

TAKE - A - BREAK

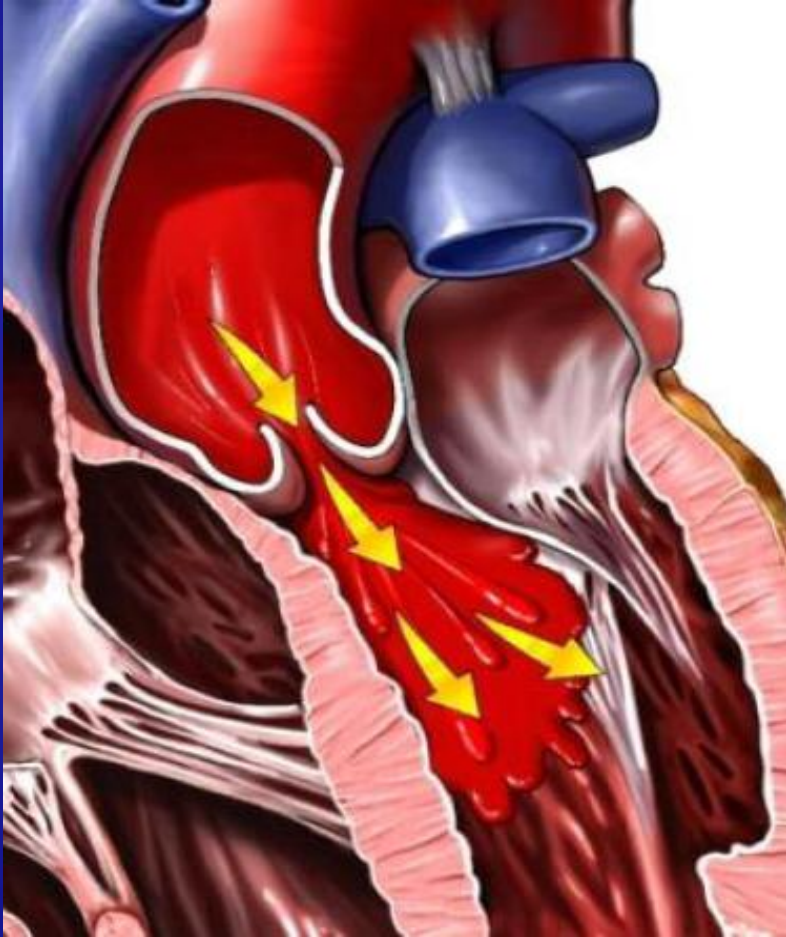

© Original Artist

Reproduction rights obtainable from

www.CartoonStock.com

Aort Yetmezliđi



- Aort kapak yapısındaki (kapakçıklar ve anulustaki) herhangi bir bozukluk sonucu, kapakçıkların kapanmaması ve kanın diyastolde aortadan sol ventriküle geçmesi ile oluşan patolojiye aort yetmezliđi (AY) denir.

Kronik AY Nedenleri

Primer kapak hastalıkları

- Romatizmal kardit
- İnfektif endokardit
- Miksomatöz dejenerasyon
- Biküspit aort

Aort kökü ve anülüs hastalıkları

- Sistemik hipertansiyon
- Dejeneratif aort dilatasyonu
- Aort diseksiyonu
- Anüler aortik ektazi
- Kistik medial nekroz
- Marfan sendromu
- Osteogenesis imperfekta
- Sifilitik aortitis
- Ehler-Danlos sendromu
- Ankilozan spondilit
- Romatoid artrit
- Reiter sendromu
- Takayasu arteritisi
- Behçet hastalığı
- Sistemik lupus eritematosus

Kronik AY'nde Fizyopatoloji

Kapağın diyastolde kapanamaması



Diyastolik LV hacmi ↑



Toplam atım hacmi (gerçek hacim + regürjitan hacim) ↑



LV volüm yüklenmesi



LV eksantrik hipertrofisi



LV sistolik disfonksiyonu



Kalp yetersizliği

- Regürjitan hacimin derecesi; diyastolik açıklığın derecesine, diyastolün süresine, diyastolde aort ile sol ventrikül arasındaki basınç gradientine bağlıdır.
- Diyastolik kapak açıklığı ne kadar fazla, diyastolün süresi ne kadar uzun ve basınç gradienti ne kadar fazla ise regürjitan hacim o kadar fazladır.

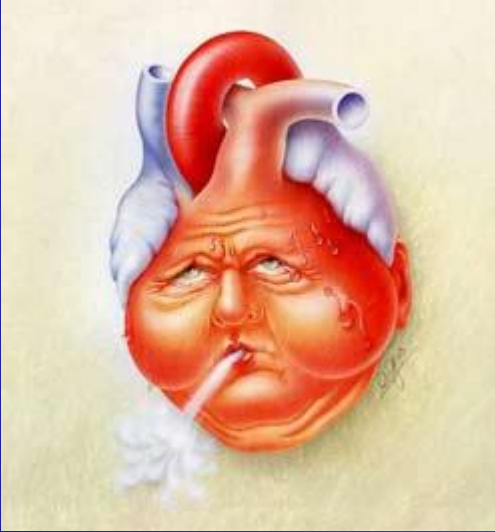Semptomlar

- Asemptomatik dönem,
- Semptomatik dönem,
 - i) çarpıntı,
 - ii) dispne,
 - iii) senkop,
 - iv) angina pectoris.

Çarpıntı

- En erken ve en sık rastlanan semptomdur.
- Hasta hiperdinamik olan sol ventrikül vurularını çarpıntı şeklinde ifade eder.

Dispne



- Sol kalp debisi kısıtlı olduğundan efor sırasındaki gereksinimi karşılayacak kadar artış gösteremez ve eforla dispne olmaya başlar.
- Sol ventrikül fonksiyon bozukluğunun artmasına paralel olarak hastanın efor kapasitesi gittikçe düşer ve istirahatte de semptomatik olmaya başlar, ortopne ve PND eklenir.

Angina Pektoris



- Koroner arter sistemi normal olan AY'de diyastolik kan basıncının düşmesi, koroner perfüzyon basıncını düşürür. Böylece gereksinim ve sunum dengesi bozulur, bu bozukluk egzersizde daha da belirginleşerek angina pektoris'e neden olur.
- Kalp hızı yavaşladığında diyastol süresi uzar, regürjitan hacim artar, aortaki diyastolik basınç ise aşırı derecede düşer. Bu durum ciddi aort yetmezliğinde istirahat veya "noktürnal angina"ya neden olur.

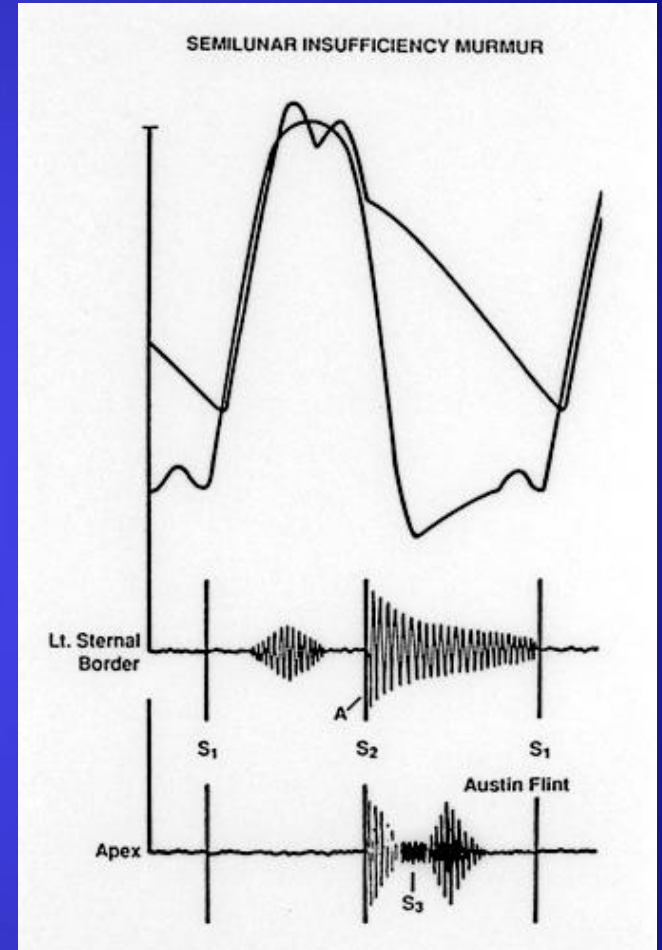
Fizik Muayene

- **Kan basıncı:** AY'de sistolik basınçta artma diyastolik basınçta ise belirgin bir düşme, neticede nabız basıncında önemli bir artış olur. Kan basıncı ölçümünde Korotkoff sesleri basınç sıfıra indiğinde de duyulabilir.
- **Hiperkinetik nabız-Corrigan nabzı-Sıçrayıcı nabız:** AY'nde artmış atım hacmi, düşük dirence karşı sistolün başında süratle ejekte edilir. Sistolin sonuna doğru nabız dalgası birden iner. Neticede, süratle yükselen, el altında kalmadan süratle kaçan yüksek amplitütlü bir nabız ortaya çıkar.

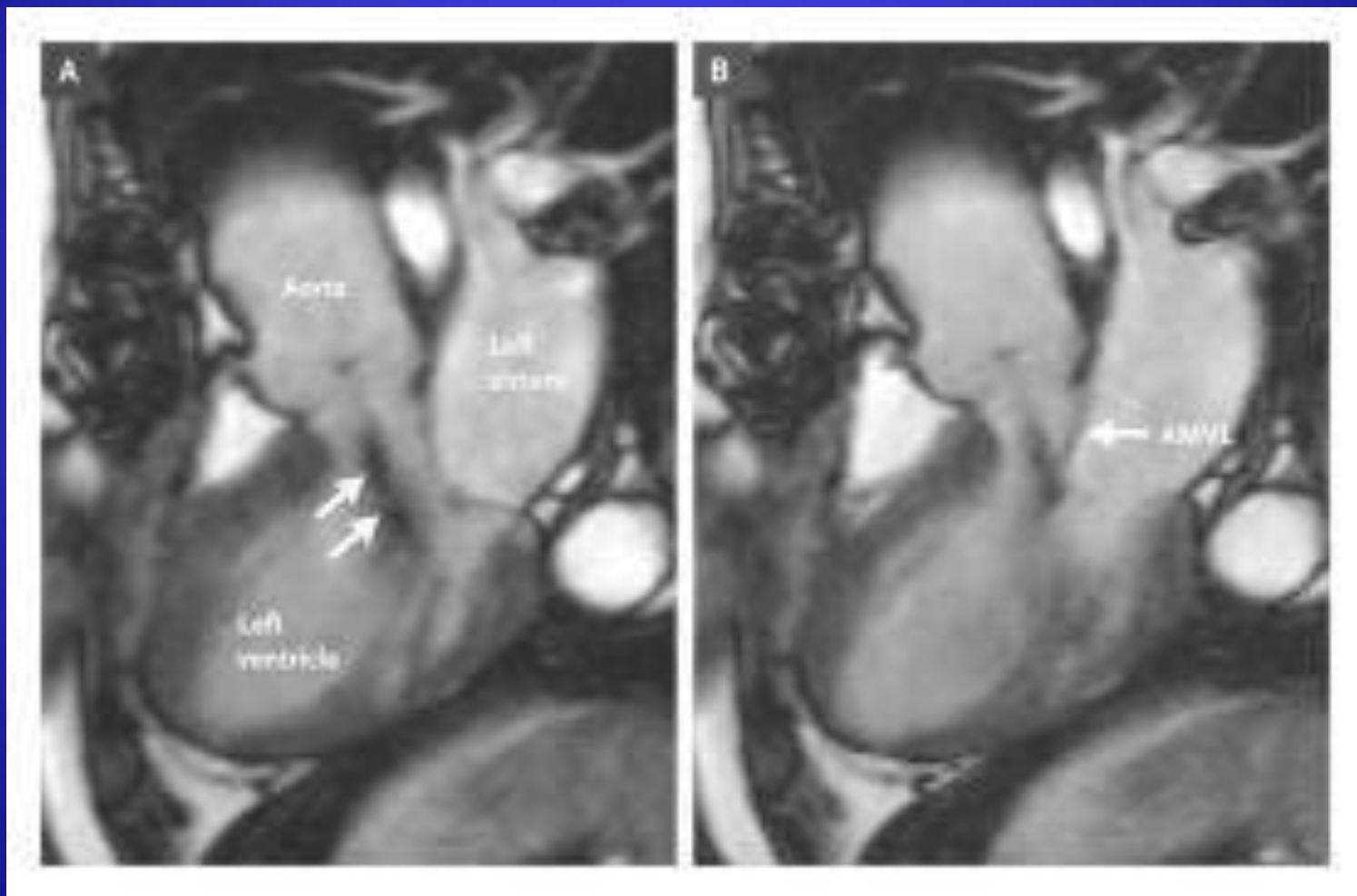


- **Palpasyon:** Apikal vuru el altına hızlı gelir, süratle kollabe olur. Sol ventrikülün dilatasyonu arttıkça aşağıya ve laterale kayar.
- Aort odağında tril palpe edilebilir.
- Birinci ve ikinci kalp sesleri hafifleyebilir.
- Üçüncü kalp sesi (S3): Ciddi aort yetmezliğinde diyastolik hacmin arttığını veya sol ventrikül fonksiyon bozukluğunun geliştiğini düşündürür.


- **Erken diyastolik üfürüm:** AY'deki karakteristik üfürüm; ikinci kalp sesine bitişik, dekresendo, emici karakterde, erken diyastolik bir üfürümdür.
- Austin Flint rulmanı: Middiyastolik rulman en iyi apekte duyulur.
- Aort yetmezliğinde artan atım hacmi ve ejeksiyon hızı nedeniyle sistolik ejeksiyon üfürümü işitilebilir.



Austin Flint

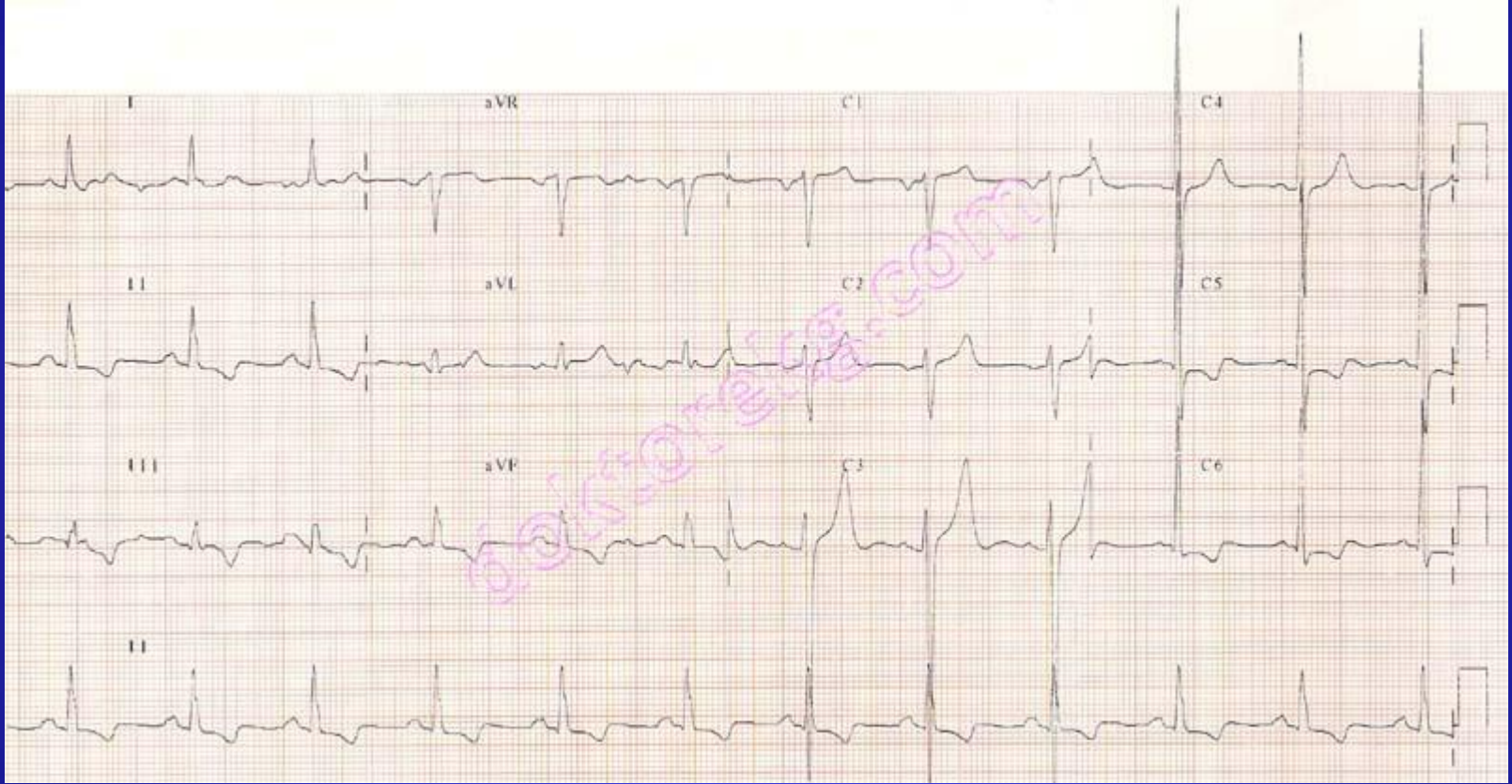


Periferik Bulgular



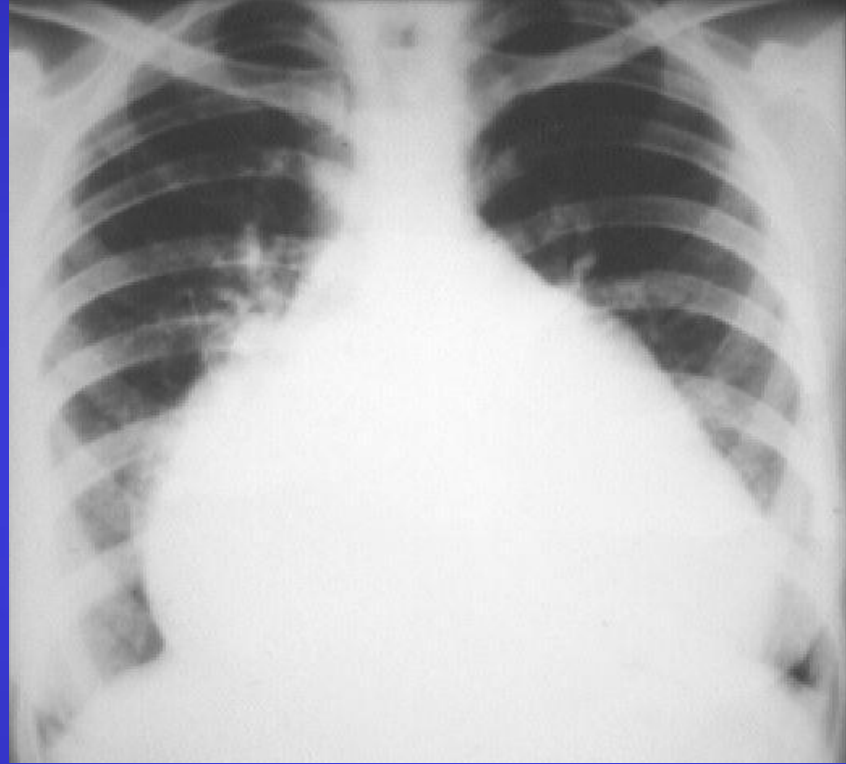
- Aort yetmezliğinde nabız basıncının artmasına bağlı olarak;
 - **de Musset belirtisi:** Sistolde başın sallanması,
 - **Dans des arter:** Karotis arterde pulsasyonların görülmesi,
 - **Quincke nabzı:** Parmak sert bir zemine bastırıldığında kapiller pulsasyon alınması,
 - **Traube bulgusu:** Femoral arterde sistolde ve diyastolde duyulan sesler,
 - **Pistol shot:** Femoral arterde sistolik patlama sesi,
 - **Duroziez bulgusu:** Femoral artere proksimalden bastırıldığında sistolik, distalden bastırıldığında diyastolik üfürüm alınması,
 - **Oliver-Carderelli bulgusu:** Larinkste ritmik pulsasyonların görülmesi,
 - **Müller bulgusu:** Uvulada sistolik pulsasyon görülmesi,
 - **Hill bulgusu:** Alt extremité SKB'nın, üst extremité SKB'dan 60 mmHg ve daha fazla olması

EKG



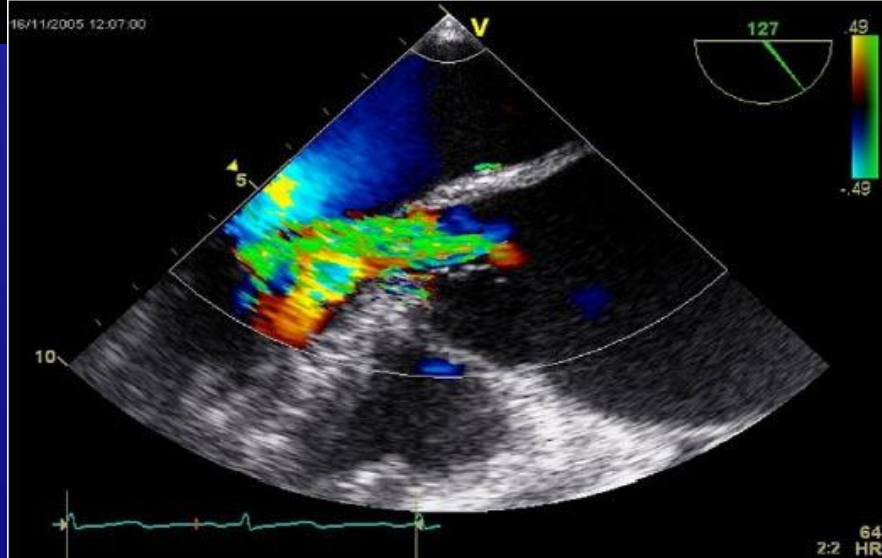
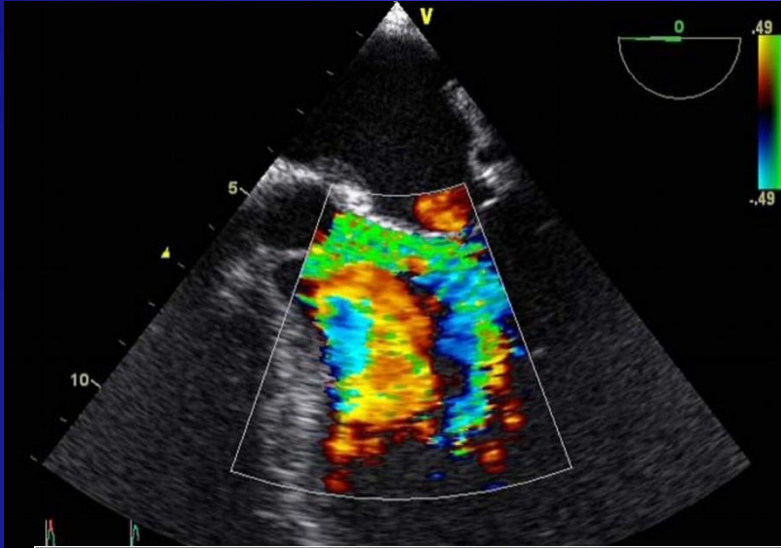
- AY'nde çoğunlukla sol ventrikül hipertrofisine ait değişiklikler bulunur

Tele



- Kardiyotorasik oran artar (cor bovinum), çıkan aortada dilatasyon.

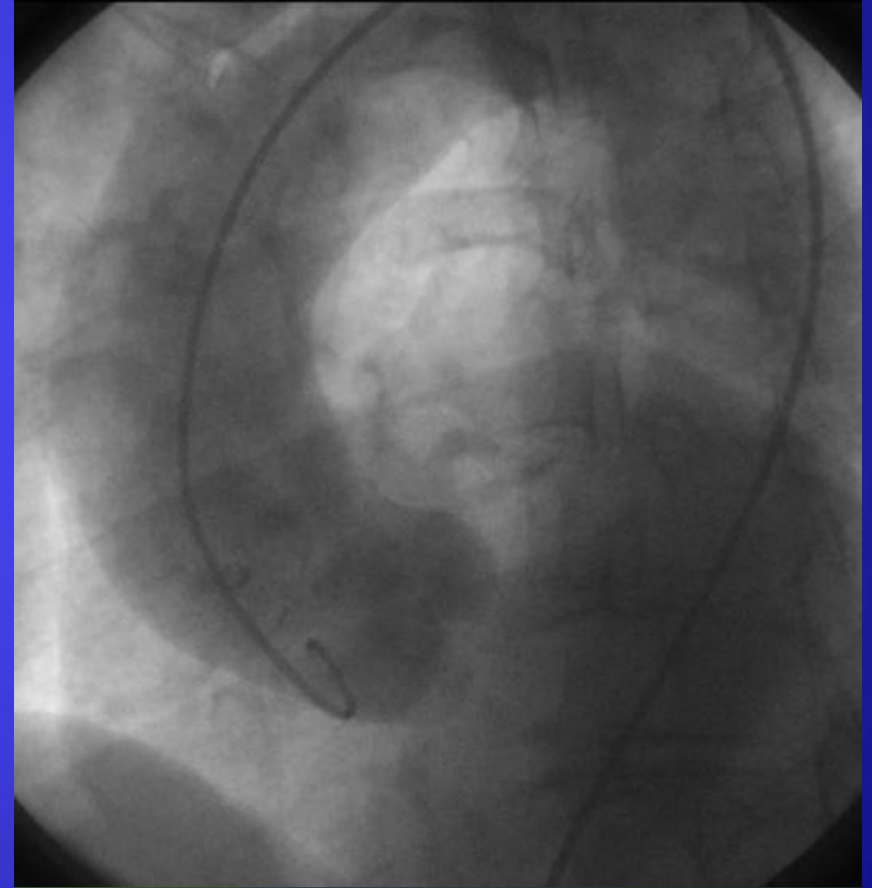EKO



- Aort yetmezliğinde anahtar laboratuvar yöntemidir.
- Ekokardiyografi ile aort kapasının anatomisi, yetmezliğin mekanizması, sol ventrikülün çapları, sistolik fonksiyonu ve aort kökü incelenir.
- Renkli Doppler ile regürjitan jet akımın alanı ve genişliği ölçülerek aort yetmezliğinin ciddiyeti belirlenir.

Kalp Kateterizasyonu

- Hastanın klinik bulguları ile invazif olmayan tetkiklerle belirlenen AY derecesi ve aort kökü boyutu uyumsuz ise kalp kateterizasyonu yapılır.
- Aort kökü anjiyografisi ve sol ventrikül basınç ölçümleri alınarak aort yetmezliğinin şiddeti belirlenir.

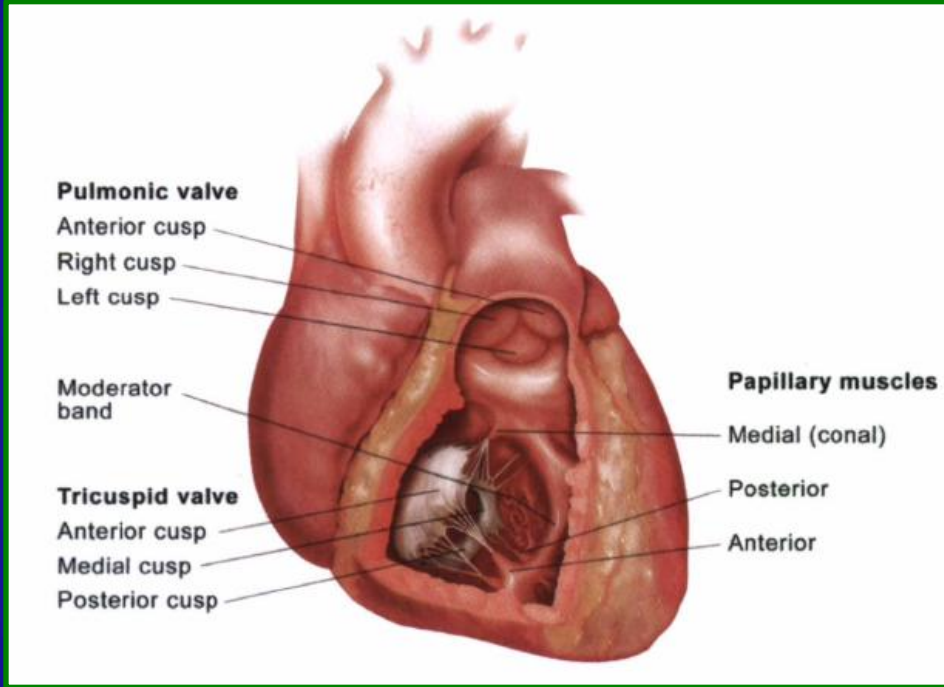


Korunma

- Romatizmal ateş hikayesi olan hastalarda yineleyen infeksiyonların asemptomatik olabileceği de akılda tutularak ikincil korunma yapılmalıdır. AY hastasında son akut romatizmal ateş epizodundan sonraki 10 yıl boyunca veya 40 yaşına kadar ayda bir depo penisilin ile profilaksi yapılmalıdır.
- AY hastalarında infektif endokardit profleksisi artık kılavuzlarda önerilmemektedir.

The forgotten
valves

TRİKÜSPİT KAPAK



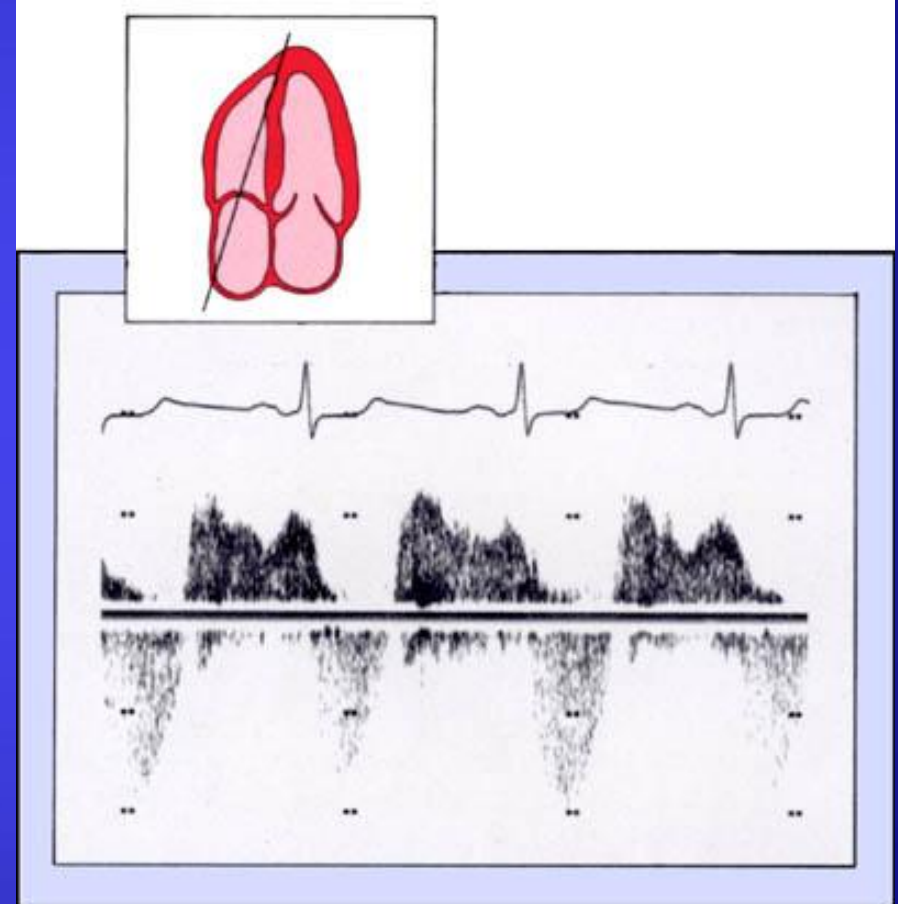
- Triküspit kapağın açıklığı mitral kapaktan daha geniştir ve 3 yaprakçıktan oluşur.

Triküspit Darlığı

- Hemen daima ROMATİZMAL orijinlidir: İzole lezyon olarak çok nadirdir. Hemen daima mitral kapak hastalığı ile birlikte dir. Romatizmal mitral kapak hastalığı olanların %3-5'inde TD bulunur.
- Diğer nedenler ise;
Karsinoid sendrom
İnfektif endokardit
Whipple hastalığı
Konjenital triküspit atrezisi,
Kitleler: tümörler, trombus

Fizyopatoloji

- TD, RA'dan RV'ye kanın geçişini engeller.
- RAP \uparrow , RA ile RV arasında diyastolik gradient oluşur.
- TD tanısı konulabilmesi için EKO ile en az 2 mmHg gradient bulunması gerekir.



Klinik

- Düşük debi bulguları: halsizlik, yorgunluk.
- Sağ kalp yetersizliği: boyunda venöz dolgunluk, hepatomegali, asit, anazarka tarzında ödem,
- Önemli MD ile önemli TD birlikte ise pulmoner konjesyon bulguları (dispne, PND vs.) pulmoner dolaşıma giden kan akımının azlığından dolayı görülmez.

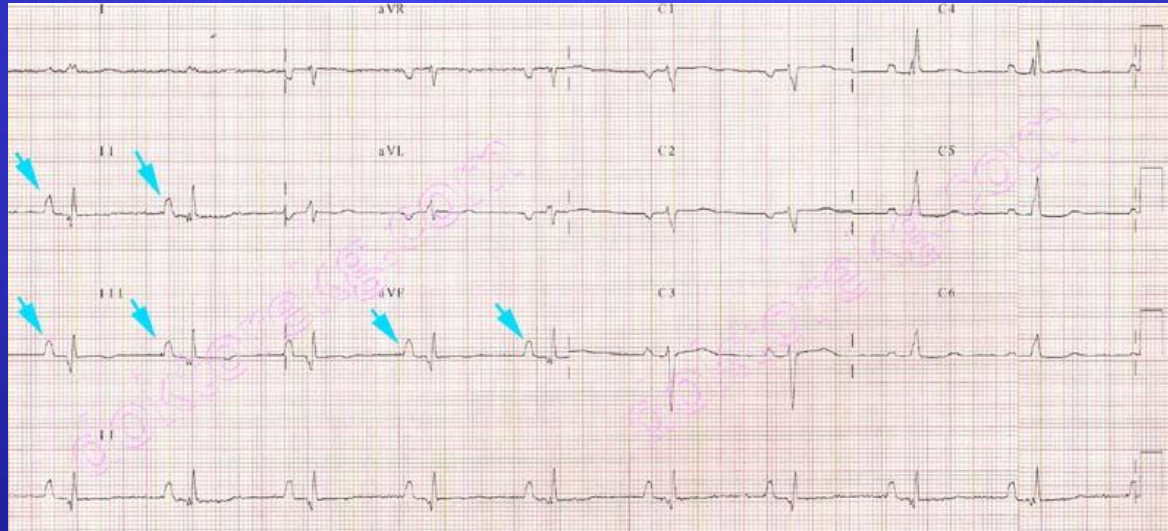Fizik Muayene

- Juguler venlerde büyük "a" dalgası,
- Akciğer alanları temiz,
- Hepatomegali (uzun dönemde kardiyak siroz),
- Asit, alt ekstremitelerde ödem, anazarkaya rağmen hasta sırt üstü, düz yatabilir
- Sol alt sternal kenarda triküspit açılma sesi, diyastolik rulman, presistolik şiddetlenme (inspirasyon, bacakların kaldırılması, çömelme ile artar, ekspirasyon ile azalır).

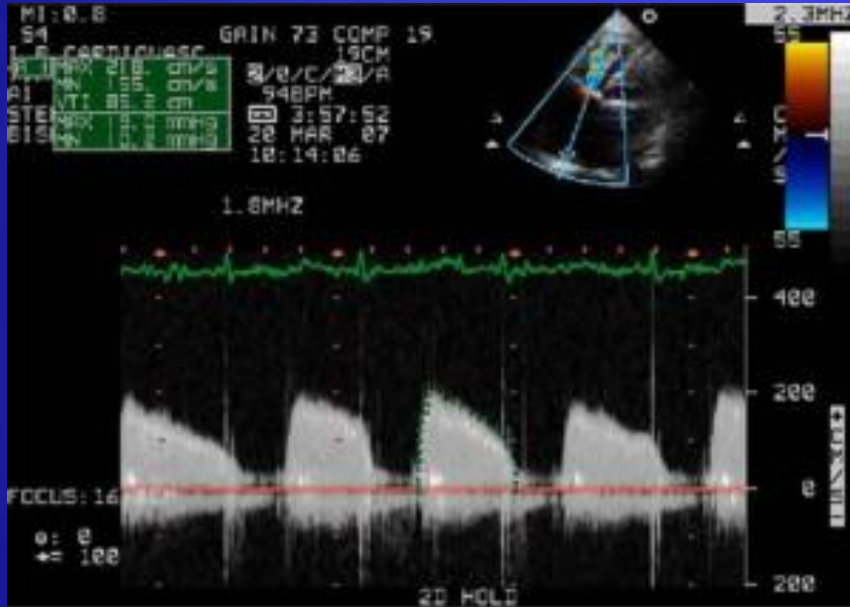
Laboratuvar

EKG

- RA dilatasyonu: D2-3, aVF'de >3 mm 'p' dalgası,
- RV hipertrofisi ø.



EKO



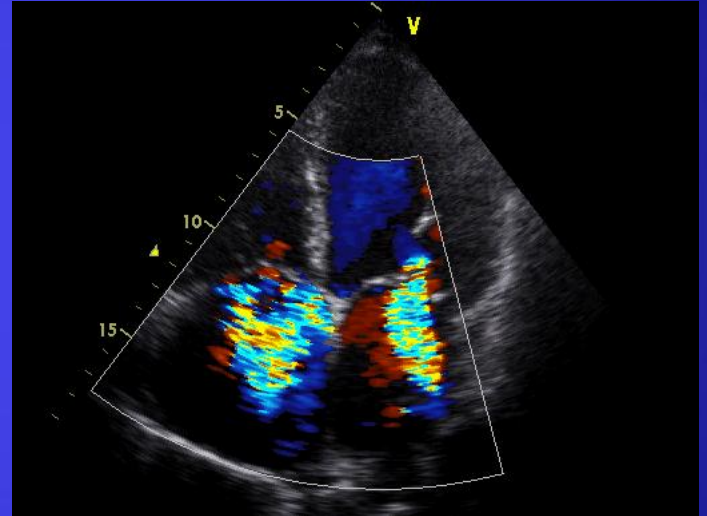
- Kapak ve subvalvüler yapı değerlendirilir.
- Kapak alanının ölçülmesi güvenilir değildir.
- Ciddi TD için ortalama transvalvüler gradientin ≥ 5 mmHg olması gerekir.

Korunma

- Romatizmal ateş hikayesi olan hastalarda yineleyen infeksiyonların asemptomatik olabileceği de akılda tutularak ikincil korunma yapılmalıdır. Triküspit darlık hastasında son akut romatizmal ateş epizodundan sonraki 10 yıl boyunca veya 40 yaşına kadar ayda bir depo penisilin ile profilaksi yapılmalıdır.
- Triküspit darlığı olan hastalarda infektif endokardit proflaksisi artık kılavuzlarda önerilmemektedir.

Triküspit Yetmezliđi

- Triküspit yetmezliđi sistolde kanın RV'den RA'ya regürjitasyonu ile karakterizedir.



Triküspit Yetmezliđinin Etyolojisi

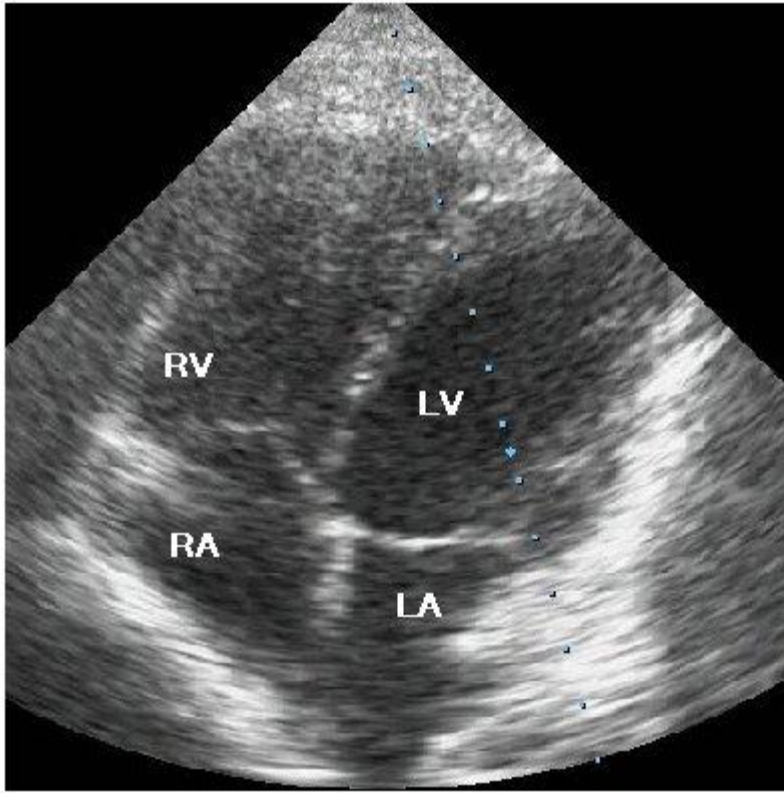
Birincil (organik) nedenler (%15-30)

- Romatizmal
- İnfektif endokardit
- Karsinoid kalp hastalıđı
- Ebstein anomalisi
- İyatrojenik
- Travma
- Dejeneratif
- Kollagen doku hastalıđı
- Tümörler
- İlaçlar (metiserjid)

İkincil (fonksiyonel) nedenler (%70-85)

- Pulmoner hipertansiyon (en sık)
- Global sađ ventrikül fonksiyon bozukluđu
- Segmental sađ ventrikül fonksiyon bozukluđu

Fizyopatoloji



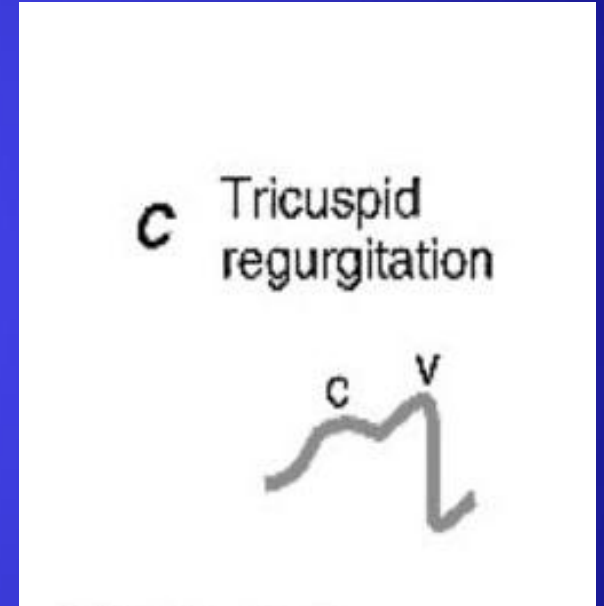
- Kronik RV hacim yüklenmesi olan hastalarda başlangıçta RV sistolik fonksiyonu normal olmakla birlikte hastalık ilerledikçe RV dilate olur ve sistolik disfonksiyon gelişir.

Semptomlar

- Pulmoner HT'nun eşlik etmediği vakalarda TY iyi tolere edilir.
- TY, pulmoner HT ile birlikte ise kardiyak debi düşer ve sağ kalp yetersizliği bulguları belirginleşir: halsizlik, yorgunluk, BVD, ağrılı HMG, masif ödem oluşur.
- Mitral kapak hastalığı ile birlikteyse TY ilerledikçe pulmoner konjesyon bulguları azalır, yerine düşük debi semptomları ön plana geçer.

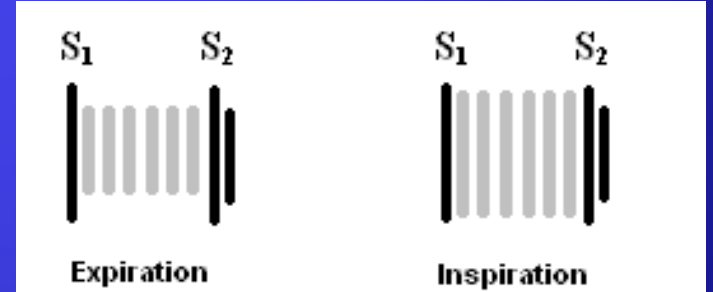
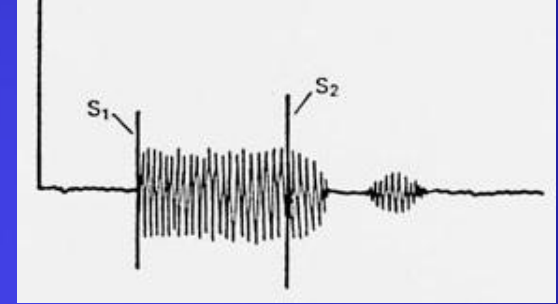
Fizik Muayene

- **İnspeksiyon:** Juguler venöz distansiyon gelişir ve boyun venalarında **x' inişi kaybolurken** sistolik **"v"** dalgası belirginleşir.
- **Palpasyon:** RV vurusu hiperdinamiktir.
- Büyümüş KC'de sistolik pulsasyon palpe edilir.
- Asit ve ödem sıktır.



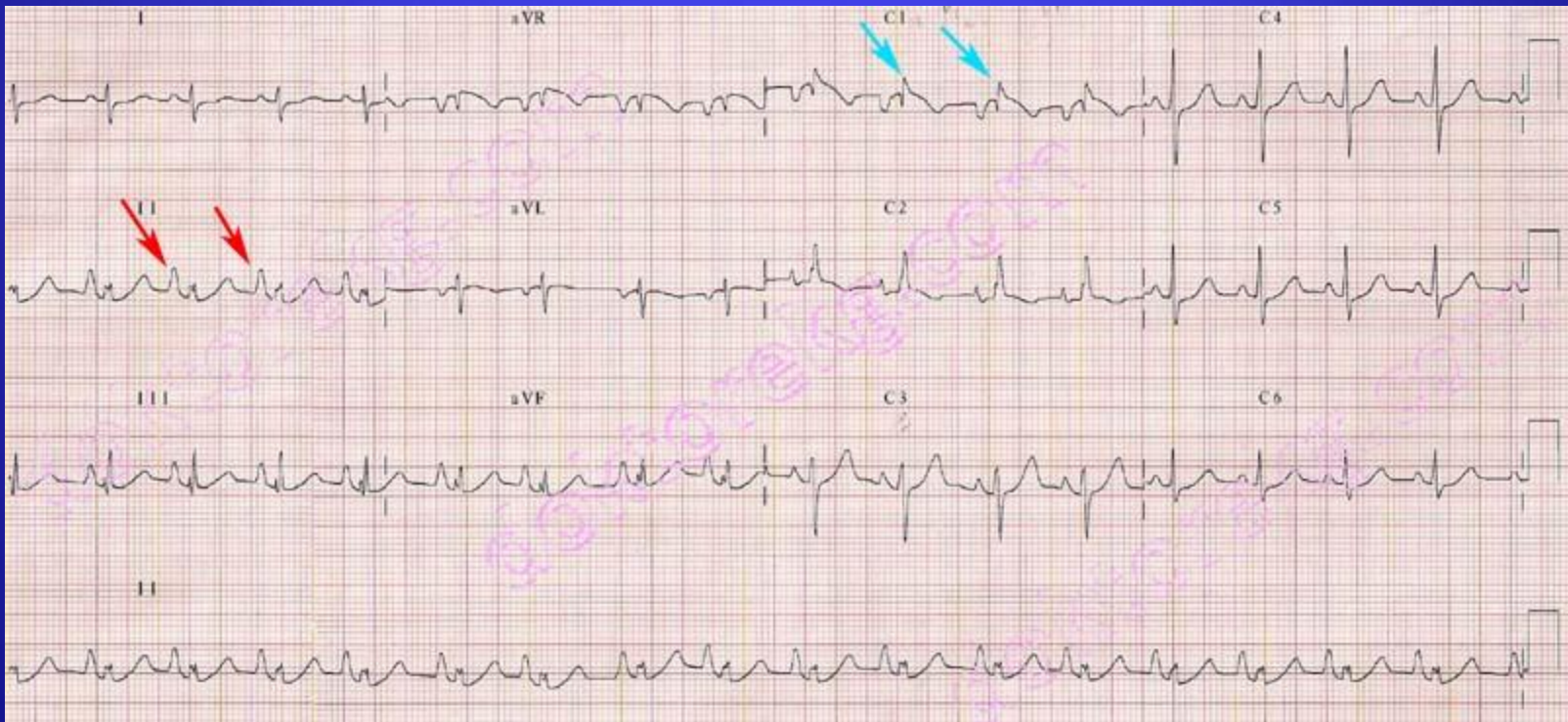
Fizik Muayene

- **Oskültasyon:** Pulmoner HT eşlik ediyorsa P2 şiddeti ↑.
- Sağ ventriküler S3.
- Aşağı parasternal bölgede, 4. ik. aralıkta pulmoner HT mevcutsa **pansistolik üfürüm** duyulur.
- "Carvallo belirtisi"



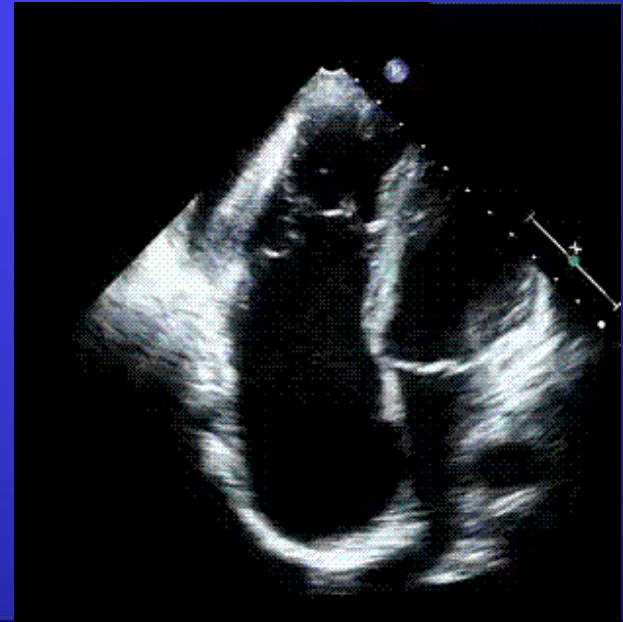
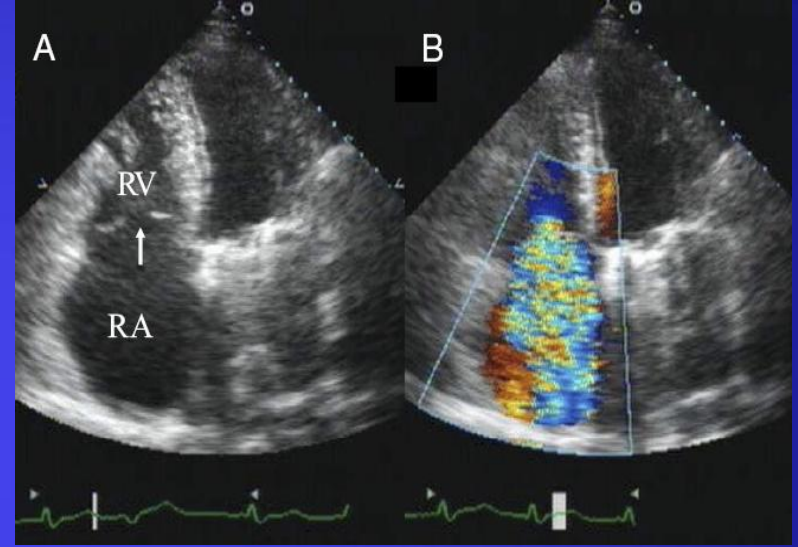
Laboratuvar

- **EKG:** RA dilatasyonu, AF.



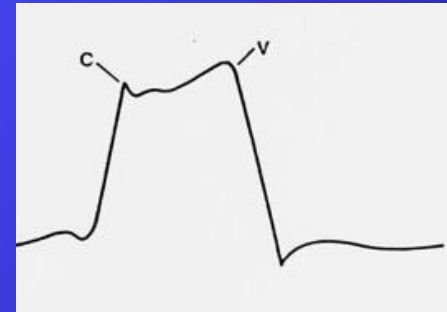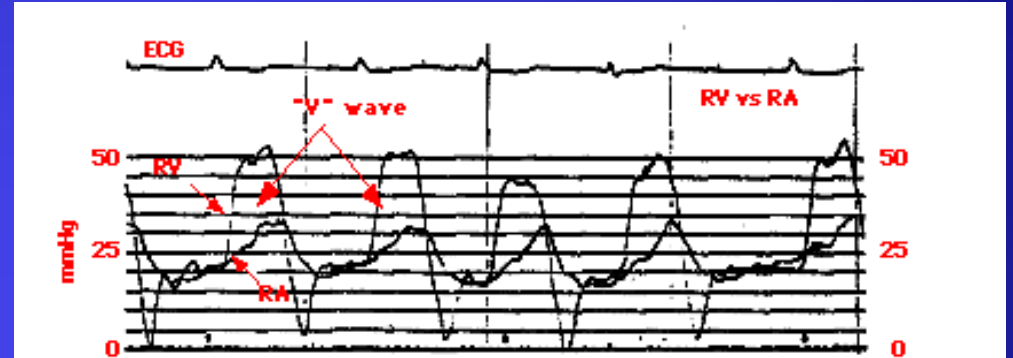
EKO

- Kapağa ait yapısal anormallikler ve fonksiyonel deęişiklikler ayırt edilir.
- RV sistolik fonksiyonları deęerlendirilir.
- Pulmoner arter sistolik basıncı ölçülür. SPAP, TY'nin primer veya fonksiyonel olduğunun ayırt edilmesinde yardımcı olabilir. SPAP < 40 mmHg ise neden sıklıkla primer, > 55 mmHg ise neden genelde sekonderdir.



Kateterizasyon

- RA ve RVEDP \uparrow , x' inişi silinmiş, belirgin "v" dalgası.
- İnspirasyonla RAP \uparrow

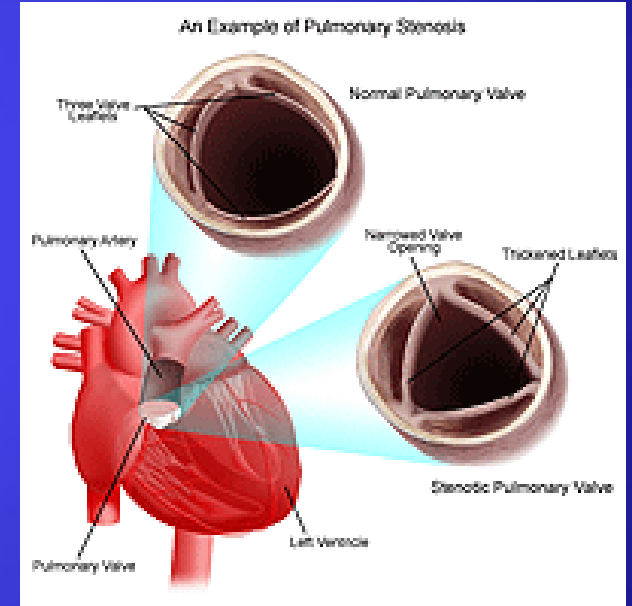


Korunma

- Romatizmal ateş hikayesi olan hastalarda yineleyen infeksiyonların asemptomatik olabileceği de akılda tutularak ikincil korunma yapılmalıdır. TY hastasında son akut romatizmal ateş epizodundan sonraki 10 yıl boyunca veya 40 yaşına kadar ayda bir depo penisilin ile profilaksi yapılmalıdır.
- TY hastalarında infektif endokardit proflaksisi artık kılavuzlarda önerilmemektedir.

Pulmoner Kapak ve Pulmoner Darlık

- Pulmoner kapak 3 kuspislidir.
- Sağ ventrikül çıkış yolunda obstrüksiyon subvalvüler, valvüler ve supravavüler düzeylerde olabilir.
- Pulmoner kapak darlığı vakaların çoğunda doğumsal ve valvülerdir; nadir görülen sebepleri arasında ise karsinoid sendrom ve romatizmal kapak hastalığı bulunur.



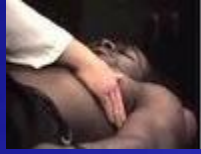Fizyopatoloji

- Pulmoner darlık gibi kronik basınç yüklenmelerine sağ ventrikülün cevabı sol ventrikülden daha hızlıdır.
- Başlangıçta cevap, artan duvar kalınlığı iken hastalık ilerledikçe ventrikül dilatasyonu gelişir ve sol ventriküle göre nispeten daha erken dönemde oluşur. Sağ KY bulguları gelişir.

Semptomlar

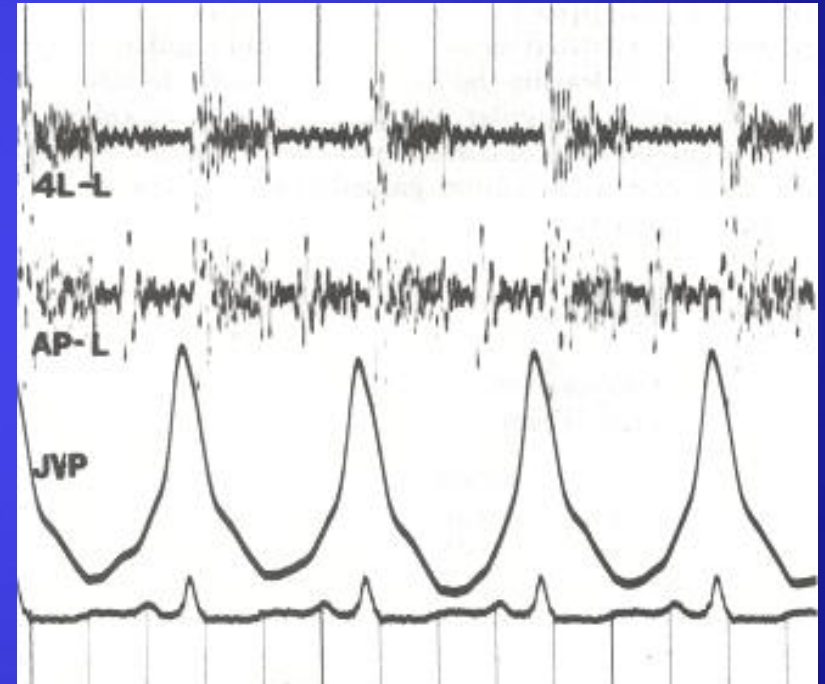


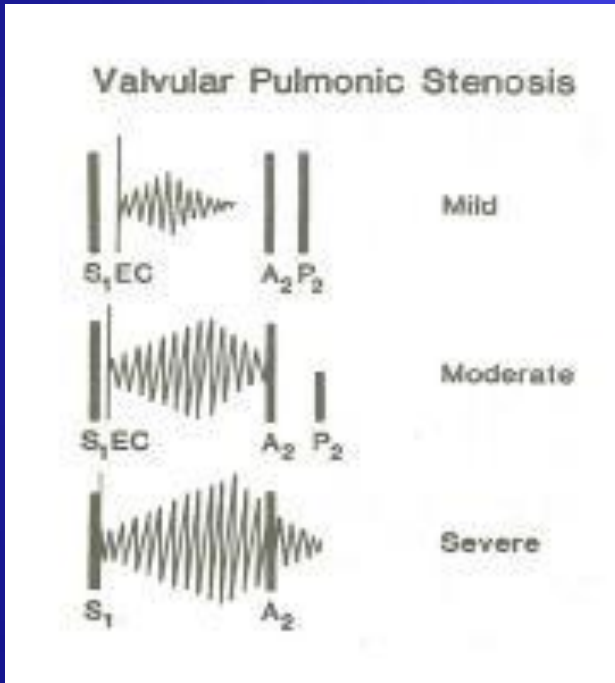
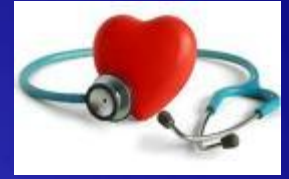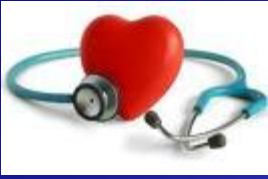- Hafif-orta derecede pulmoner darlık olan vakalar genellikle asemptomatiktir .
- Tipik semptomlar azalmış kardiyak debiye bađlı yorgunluk ve halsizliktir.
- Efor intoleransı, göđüs ağrısı, presenkop olabilir.



Fizik Muayene

- Pulmoner odakta sistolik tril, aşıđı parasternal alanda, sađ ventrikül hipertrofisine ait "parasternal lift" palpe edilebilir.
- PD'da, esnekliđi azalmıř sađ ventrikül nedeniyle S4 palpe edilebilir.
- PD'da, jüğüler vena nabzında, "a" dalgası belirgindir.



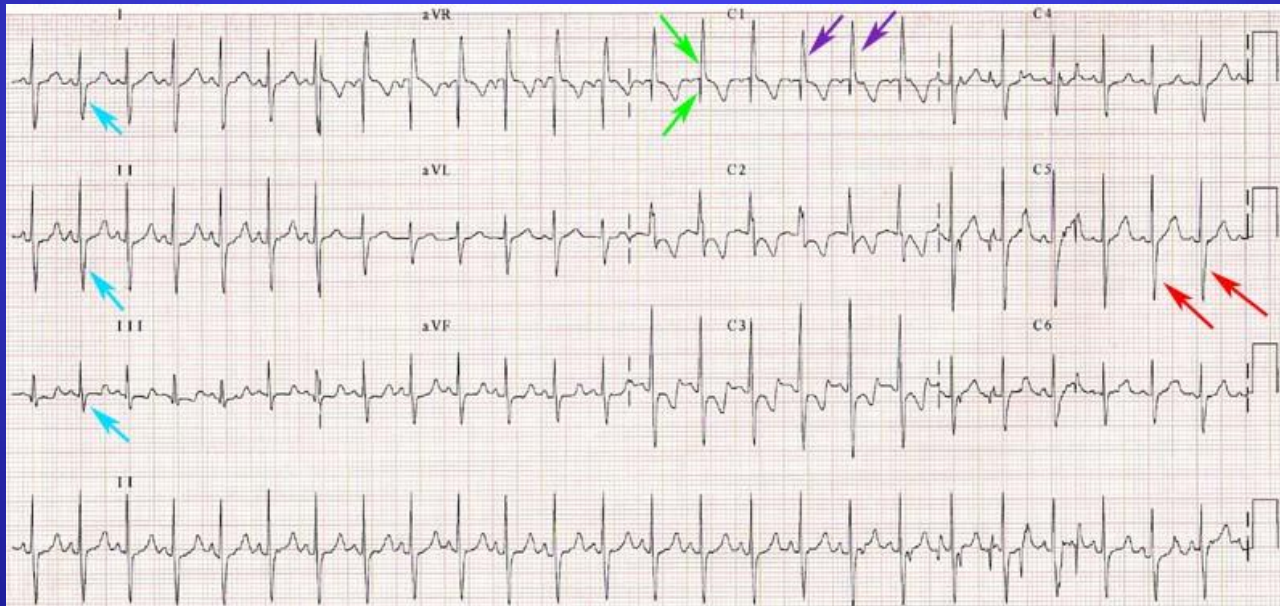


- PD ilerledikçe ejeksiyon süresi uzar ve P2 A2'den uzaklaşır, ikinci kalp sesinde geniş ikilenme oluşur.
- Sol üst sternal bölgede kreşendo-dekreşendo tipi sistolik üfürüm duyulur. Üfürüm suprasternal çentik ile boynun soluna yayılır.
- Ejeksiyon kliği en iyi sol üst sternal bölgede duyulur. S₁ ve ejeksiyon kliği arasındaki aralık kapaktaki darlığın derecesi arttıkça azalırken ciddi darlıklarda ejeksiyon kliği duyulmayabilir. **İNSPİRASYON!**

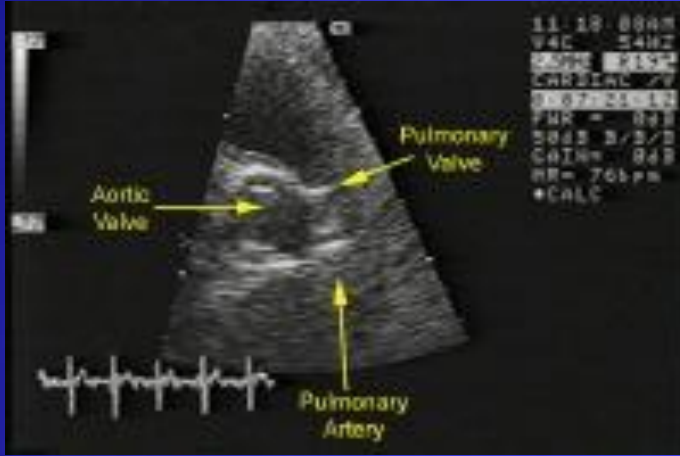
Laboratuvar

EKG

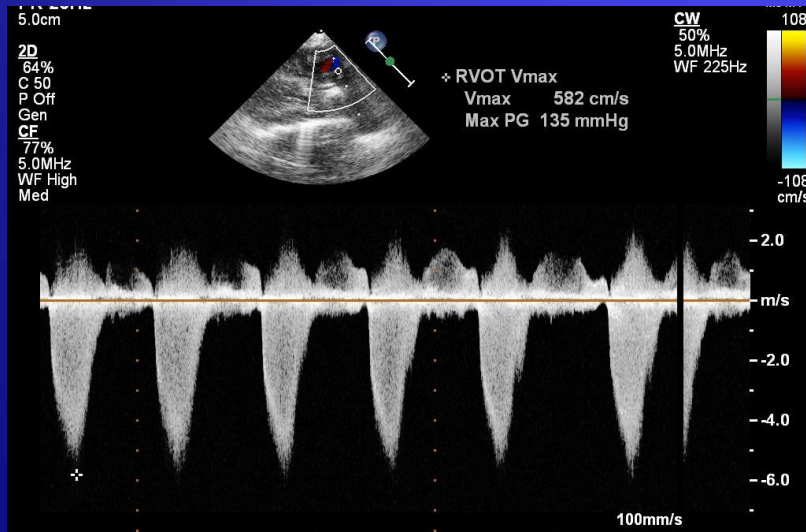
- RA dilatasyonu, RV hipertrofisi



EKO



- Pulmoner arter, kapaklar, gradient, sağ ventrikül, sağ atriyum ile PD'a eşlik edebilecek diğer lezyonlar hakkında, tanı ve tedavi için çok kıymetli bilgiler verir.



- Ciddi PD'ta jet akım hızı > 4 m/sn, maksimum gradient > 64 mmHg'dir.

Korunma

- Romatizmal ateş hikayesi olan hastalarda yineleyen infeksiyonların asemptomatik olabileceği de akılda tutularak ikincil korunma yapılmalıdır. PD hastasında son akut romatizmal ateş epizodundan sonraki 10 yıl boyunca veya 40 yaşına kadar ayda bir depo penisilin ile profilaksi yapılmalıdır.
- PD hastalarında infektif endokardit proflaksisi artık kılavuzlarda önerilmemektedir.

Pulmoner Yetmezlik Nedenleri

Anüler dilatasyon

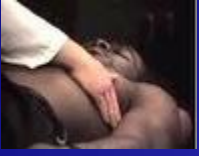- Pulmoner HT (en sık)
- Pulmoner trunkusun idiopatik dilatasyonu
- Marfan sendromu

Valvüler

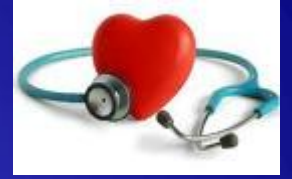- Konjenital
- Romatizmal
- İnfektif endokardit
- Travma
- Karsinoid kalp hastalığı
- TOF ameliyatı sonrası

Semptomlar

- Saf pulmoner yetmezlik uzun süre asemptomatik olarak seyreder.
- Pulmoner hipertansiyonun neden olduđu PY'de basınç ve hacim yüklenmesi sebebiyle sağ ventrikül hipertrofisi ve dilatasyonu süratle gelişir ve sağ kalp yetersizliđi ortaya çıkar.



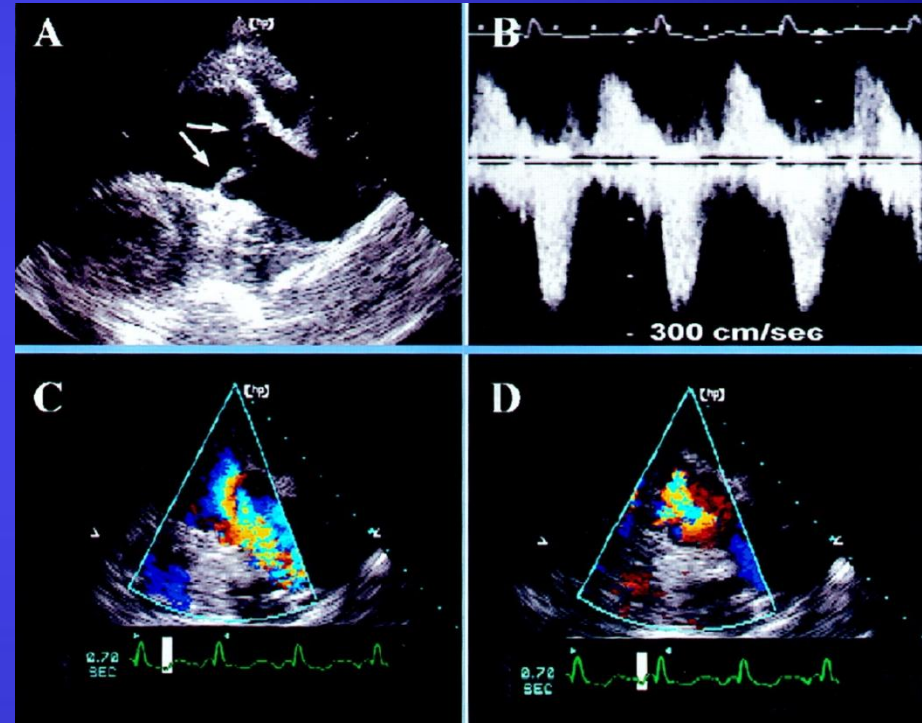
Fizik Muayene



- Pulmoner HT'a baęlı PY'de P2 palpe edilebilir.
- Solda 2. interkostal aralıktta dilate pulmoner artere ait sistolik pulsasyon palpe edilebilir. Aynı alanda trıl de palpe edilebilir.
- Saę ventrikülün artan atım hacmi nedeniyle ejeksiyonu uzadıęından P2 geę kapanır ve neticede ikinci kalp sesi geniş ikilenir.
- **Pulmoner hipertansiyonlu PY'de** en iyi solda 2-4'üncü interkostal aralıklarda işitilen, "dekresendo" karakterinde, ikinci kalp sesinin P2 komponentine bitişik başlayan **erken diyastolik bir üfürüm** işitilir. Buna "**Graham Steel**" üfürümü denir.
- Sistolik ejeksiyon üfürümü (akım üfürümü) duyulabilir.
- Saę ventrikülden kaynaklanan S4 veya S3 işitilebilir.


Laboratuvar

- **EKG:** Pulmoner hipertansiyonlularda RV hipertrofisi örneđi görölür.
- **EKO:** Pulmoner arter basıncı, genişliđi, regurjitan akım, RV büyüklüğü, pulmoner kapađın durumu ile ilgili bilgiler edinilir.



Korunma

- Romatizmal ateş hikayesi olan hastalarda yineleyen infeksiyonların asemptomatik olabileceği de akılda tutularak ikincil korunma yapılmalıdır. PY hastasında son akut romatizmal ateş epizodundan sonraki 10 yıl boyunca veya 40 yaşına kadar ayda bir depo penisilin ile profilaksi yapılmalıdır.
- PY hastalarında infektif endokardit proflaksisi artık kılavuzlarda önerilmemektedir.



“BENİ TÜRK HEKİMLERİNE EMANET EDİNİZ...”

K. Atatürk