

DENTAL ACİLLER

Diş hekimine ulaşamadığın zamanlarda ne yapacaksın?

Dr. Melek Güryay
Acil Tıp Uzmanı
Kent Hastanesi

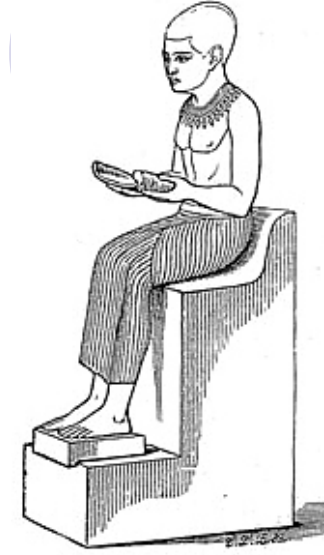

Gerçekten Acil mi?

- Amerika'da oldukça yaygın
- 6 aylık dönemde orafasiyal ağrıların %22
- Acil servis hastalarının %1'i diş sorunları
- Acil hekimlerinin diş acilleri konusunda yeterli eğitim almıyor.
- Türkiye de veriler sınırlı,
- Durum vahim, %1 olgu

Tarihçesi

- İlk hekim İmhotep
- İlk diş hekimi, Hesi-Re



- **Ebers Tıp Papürüsü;**

‘Sabah kahvaltısında ağız temizliği yapılmalıdır, ağız temizliği diş temizliği demektir’



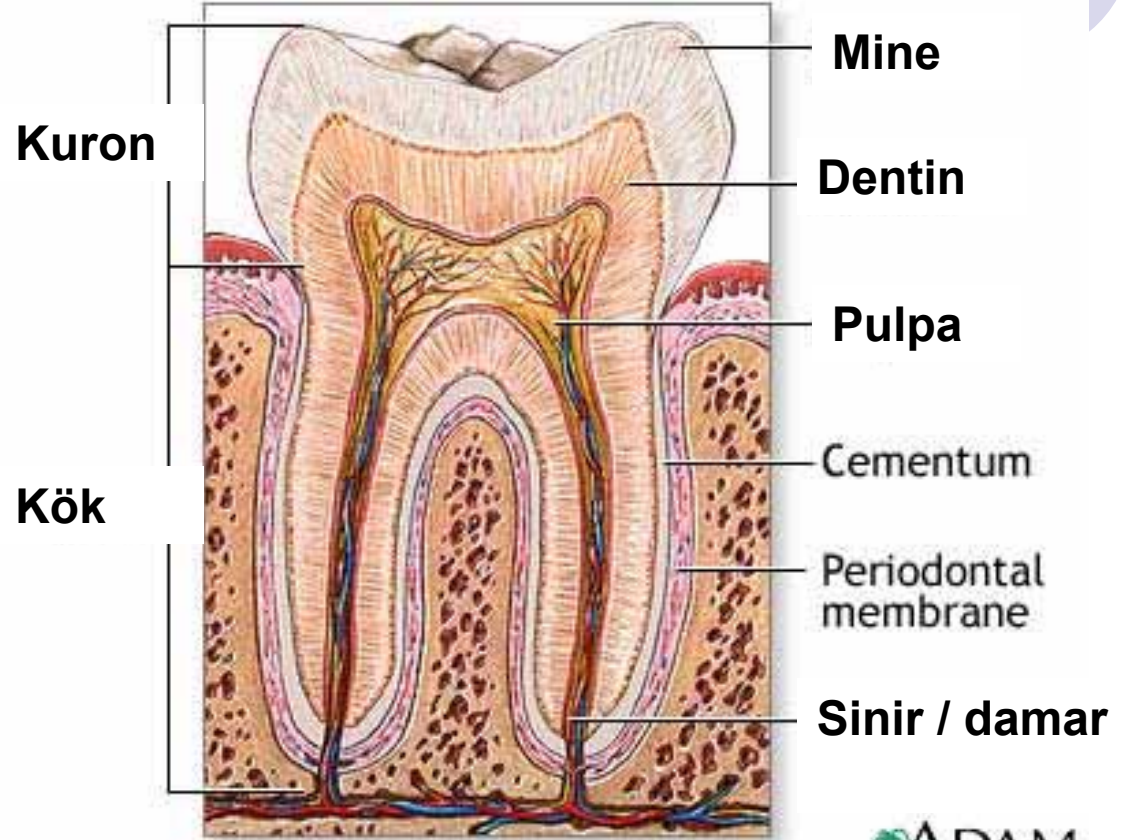
Kısaca Anatomi

- **Kuron;**

- 3 tabaka
- Mine
- Dentin
- Pulpa

- **Kök;**

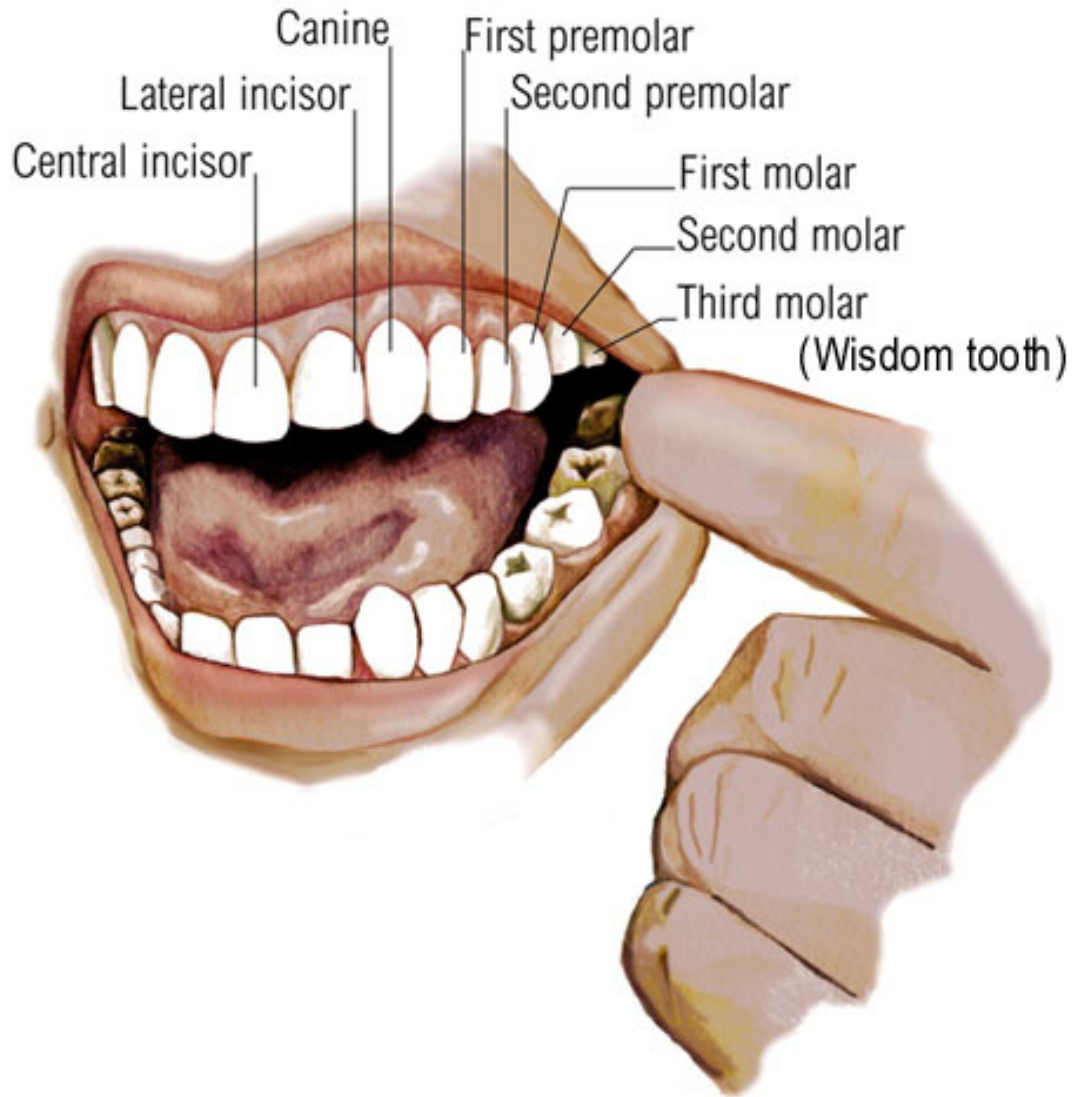
- Gingiva
- Periodontal ligament



Kısaca Anatomi


Süt Dişleri		Çıkma zamanı (ay)	Değişme zamanı (yıl)
Üst Dişler			
Central Incisor	9.6	7.0	
Lateral Incisor	12.4	8.0	
Canine (Cuspid)	18.3	11.0	
First Molar	15.7	10.0	
Second Molar	26.2	10.5	
Alt Dişler			
Second Molar	26.0	11.0	
First Molar	15.1	10.0	
Canine (Cuspid)	18.2	9.5	
Lateral Incisor	11.5	7.0	
Central Incisor	7.8	6.0	

Kısaca Anatomi




Dental Travma

- Çocukluk döneminde %30 oranında görülüyor.



Primer Dişler



- 18-40. ayda pik yapar.
 - Hareketlilik artar
 - Kordinasyon yetersiz
- Diş yaralanma nedenleri
 - Düşme
 - Çarpma

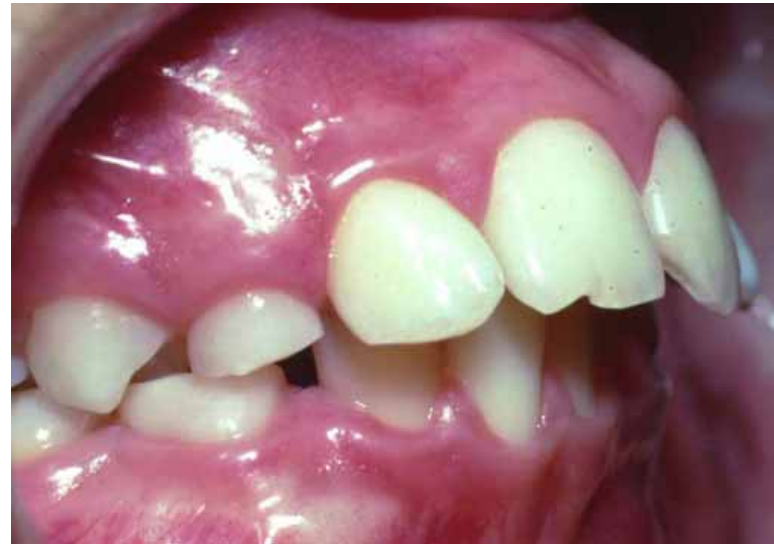Kalıcı Dişler

- En sık neden
 - Spor yaralanmaları
 - Darp



Kalıcı Dişler

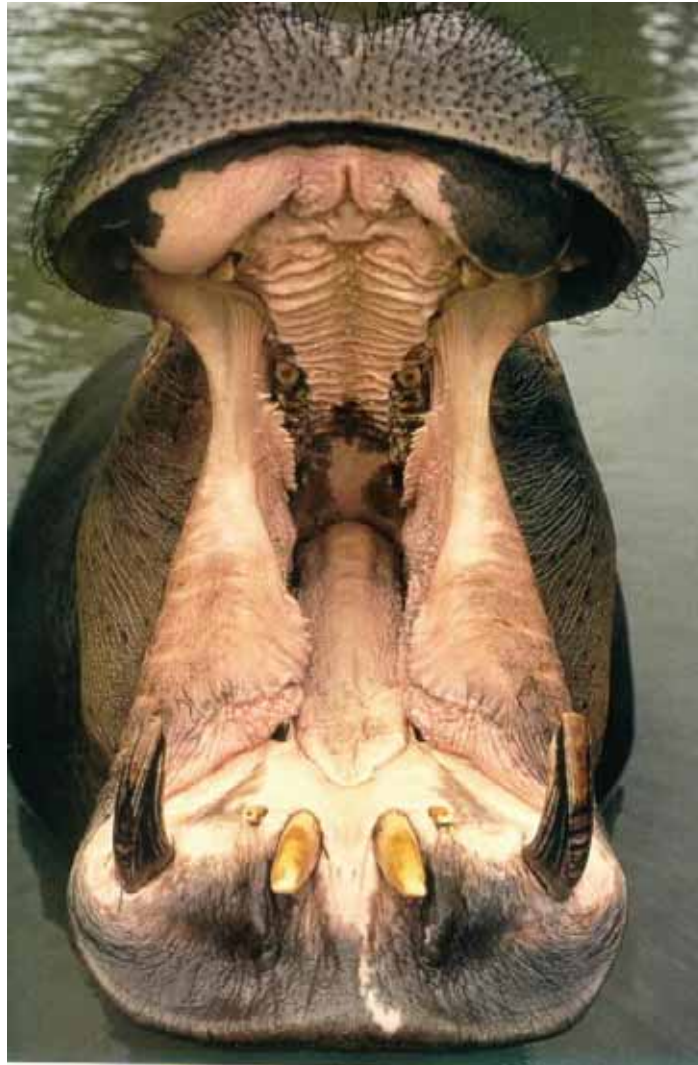- Erkeklerde, 2 kat daha sık.
- Maksiller ön santral kesici dişler en sık yaralanan dişlerdir.
- Maksiller ön kesiciler, mandibulayı 4 mm geçerse travma riski artar.



Öykü

- Medikal hikayesi
- Dental hikayesi
 - Ortodontik tedavi aldı mı?
 - Daha önceden eksik dişi var mı?
- Yaralanma şekli
- Yaralanma zamanı
- ısırma sırasında rahatsızlık

Muayene



Fizik Muayene

- Acil Hekiminin Önceliđi;
 - Eşlik eden baş veya boyun yaralanması
 - Diş parçasının aspire edilip edilmediđi
 - Kanamaya bađlı hipotansiyon
- Ađız dıřı muayene
 - Mandibula, zygoma, TME palpasyonu
 - Perioral kesi

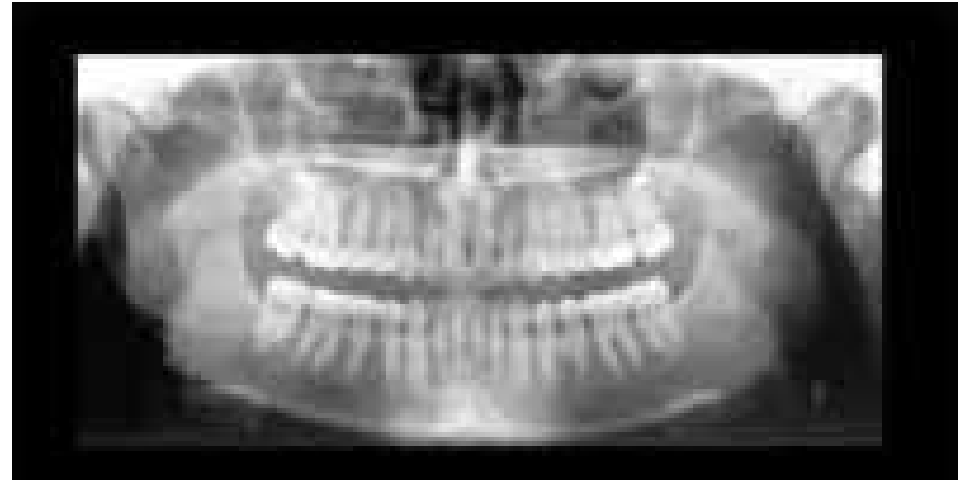
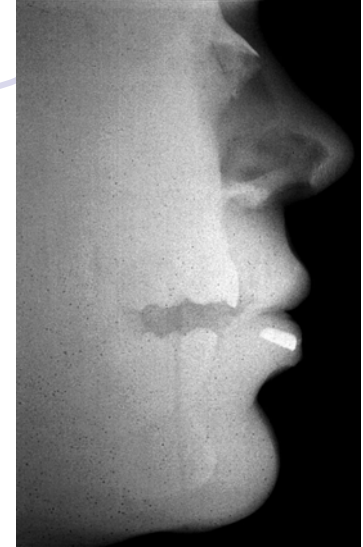
Fizik Muayene

- Yumuşak doku

- Dudak, gingiva, maksillar frenulum, dil
- Tüm ağız kesilerin de yabancı cisim?

- Diş Muayenesi

- Kayıp diş var mı?
- Dişte kırık var mı?
- Hareketlilik testi
- Perküsyon testi

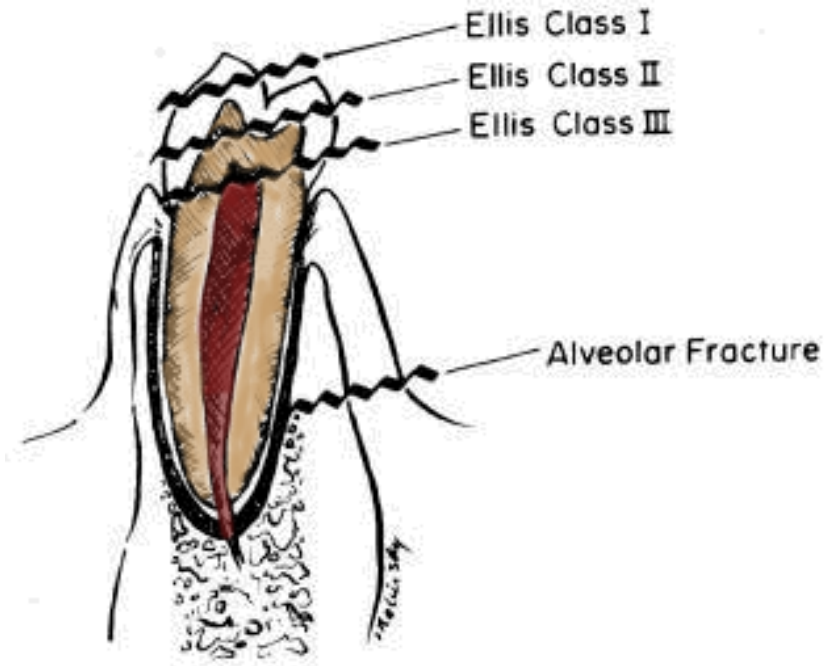


Diş Travması Sınıflaması

- Kuron Kırıkları
- Kuron -kök kırıkları
- Kök kırıkları
- Sallanma, subluksasyon
- Lateral luksasyon
- İçe itilme
- Kopma, ayrılma
- Dento alveoler kırık

Kuron Kırıkları

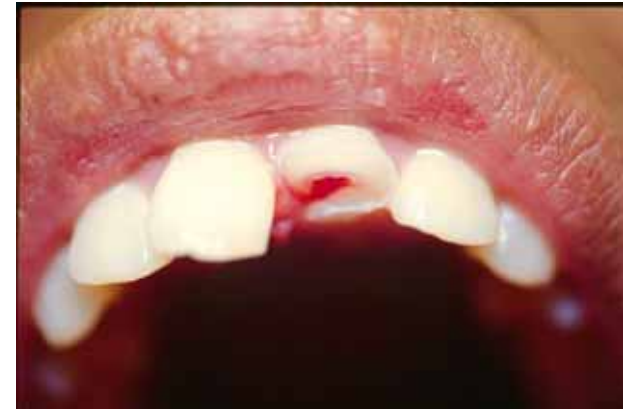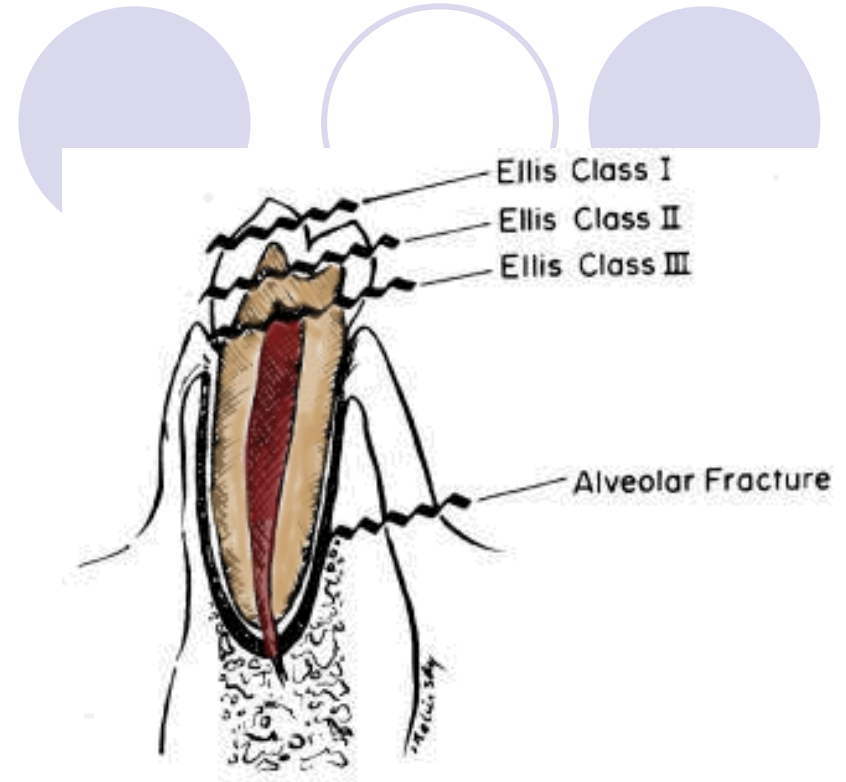
- Kuron kırıkları; yaralanmaların primer dişlerde %33'nü, Kalıcı dişlerde %75'ini oluşturur.
- Diş kırıklarında radyografi



Kuron Kırıkları

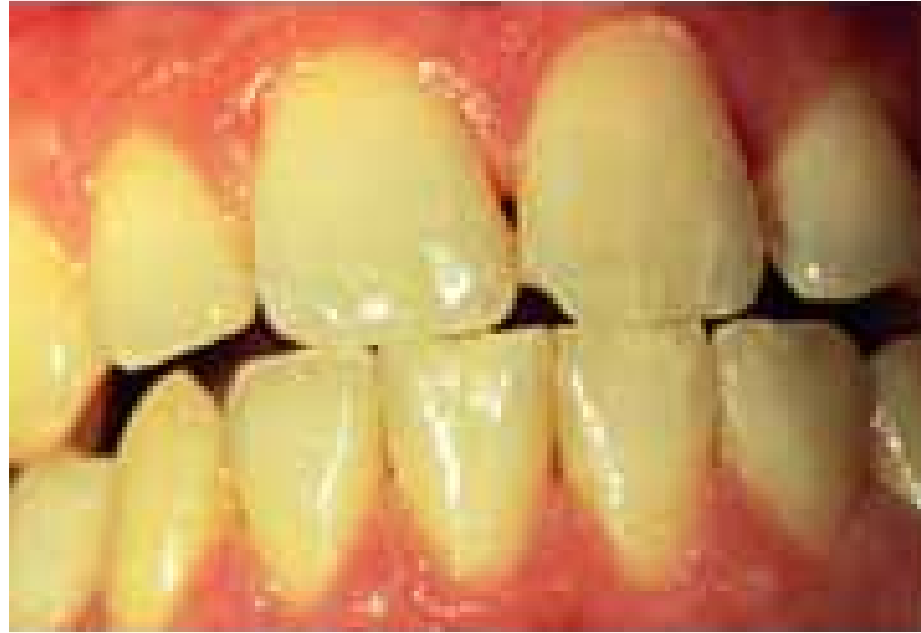- **Ellis Sınıflaması**

- 1-Sadece Mine
 - Beyaz
- 2- Mine ve Dendin
 - Sarı
- 3- Mine, Dentin ve pulpa
 - Kırmızı



Ellis Class I Kırıkları

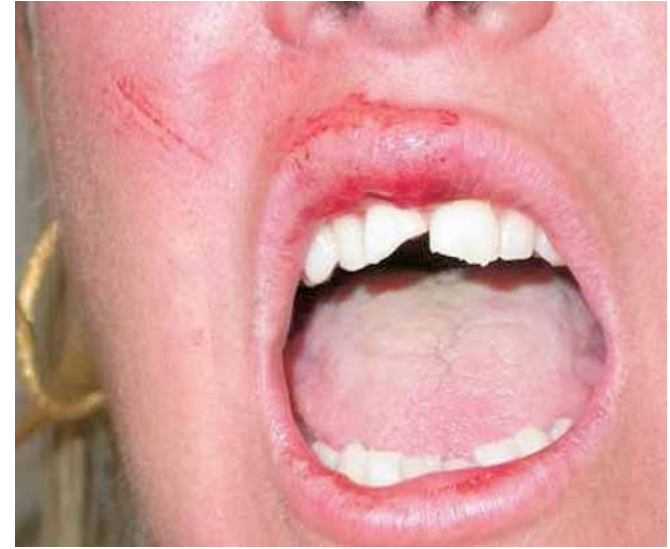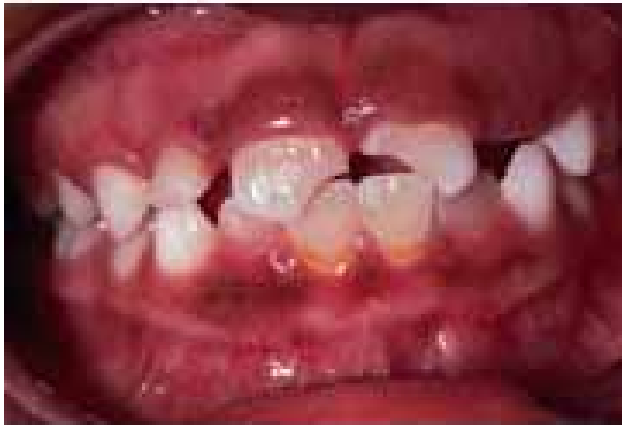- Acil tedavi gerektirmez



Ellis Class II Kırıkları

- Acil tedavi

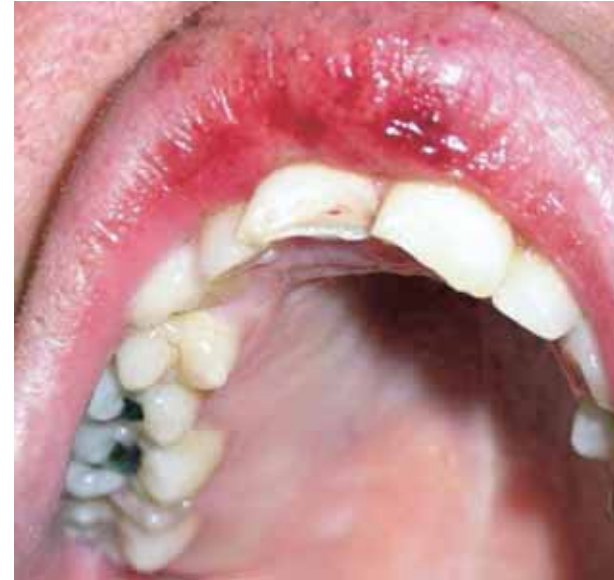- Etkilenen alan, korunması için $\text{Ca}(\text{OH})_2$ ile kapatılır.
- Analjezi
- Diş hekimine refere edilir

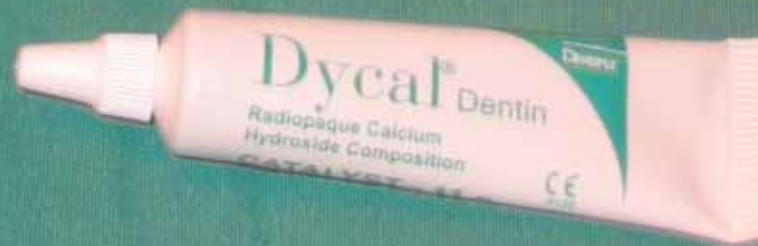
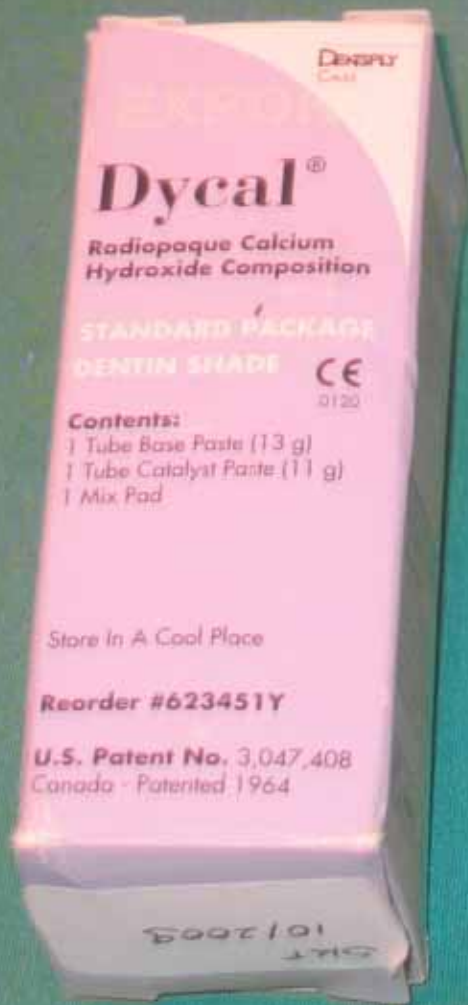

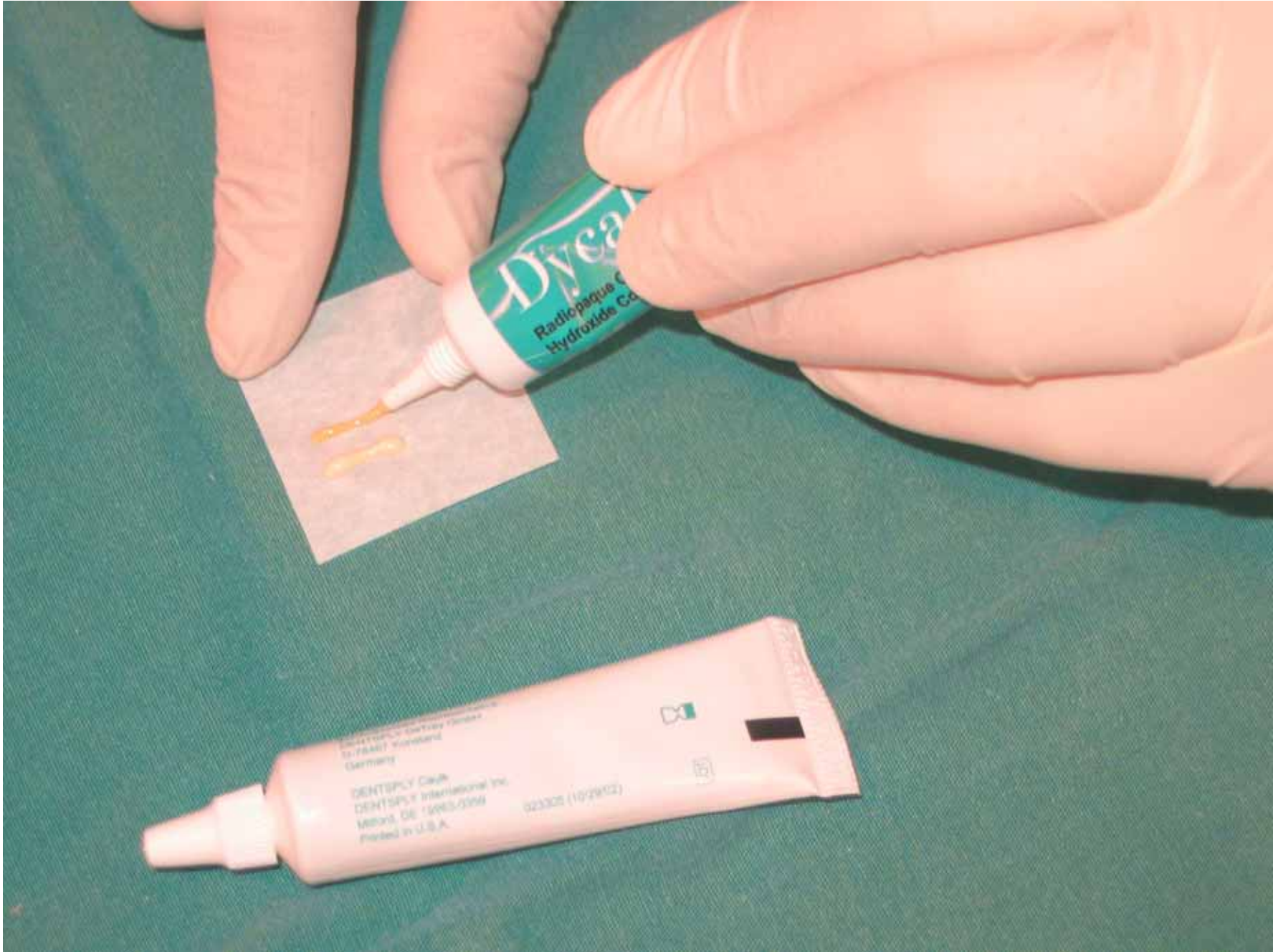
Ellis Class III Kırıkları

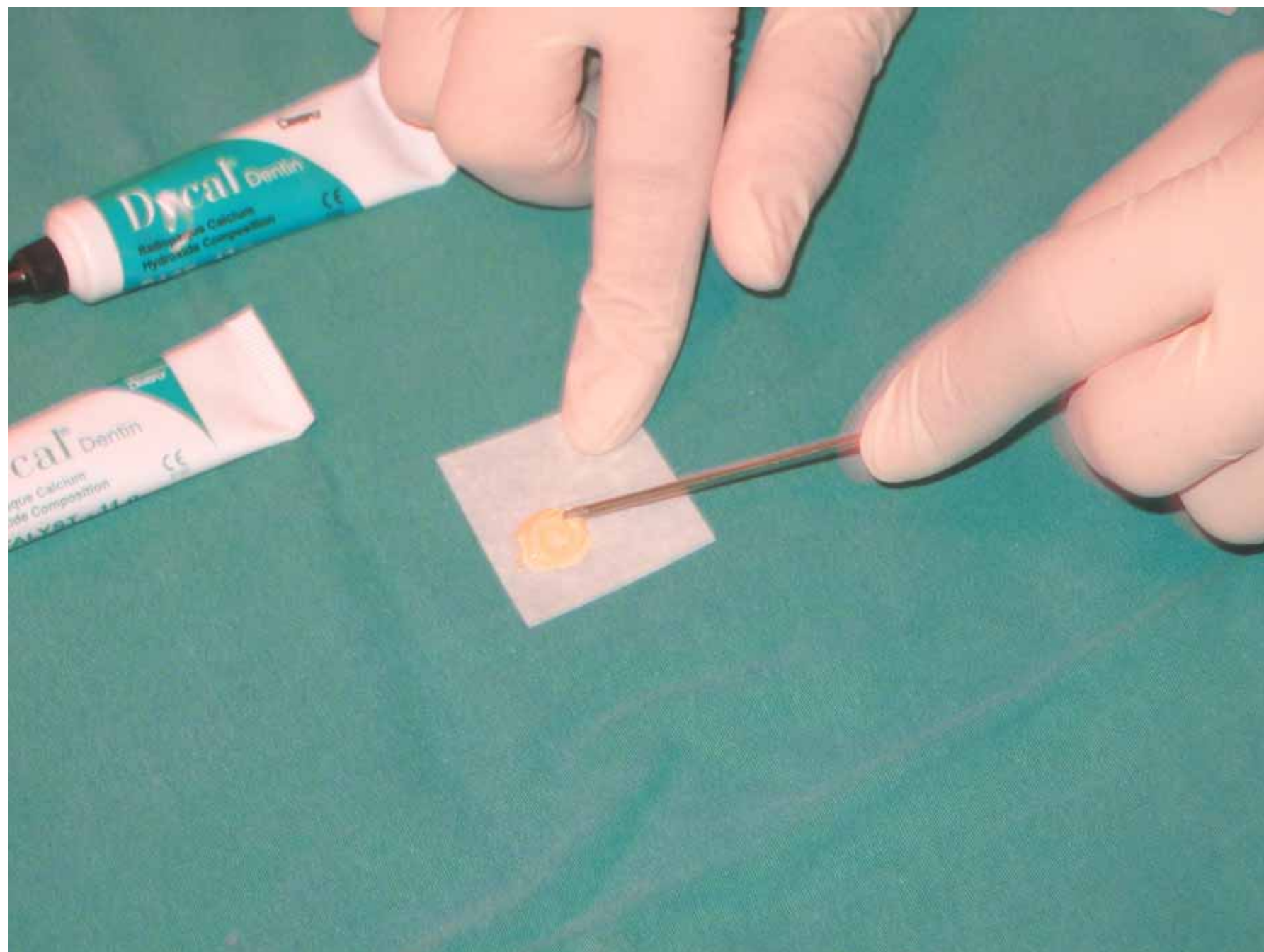- Acil Tedavi

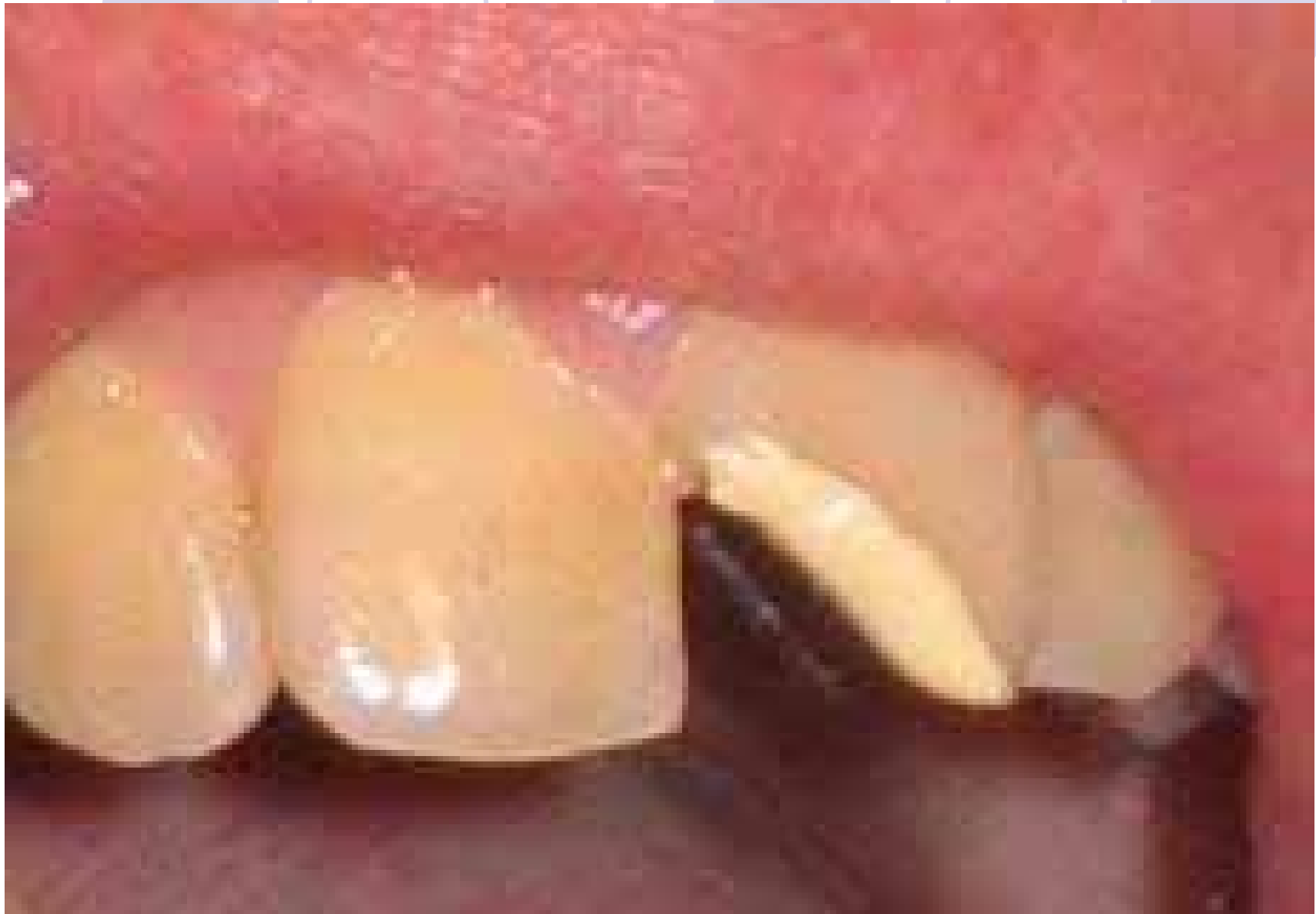- Anestezi
- $\text{Ca}(\text{OH})_2$ ile kapatılır
- Antibiyotik (PenVK, Amoksisilin, Doksisisilin)
- Diş hekimine referans edilir





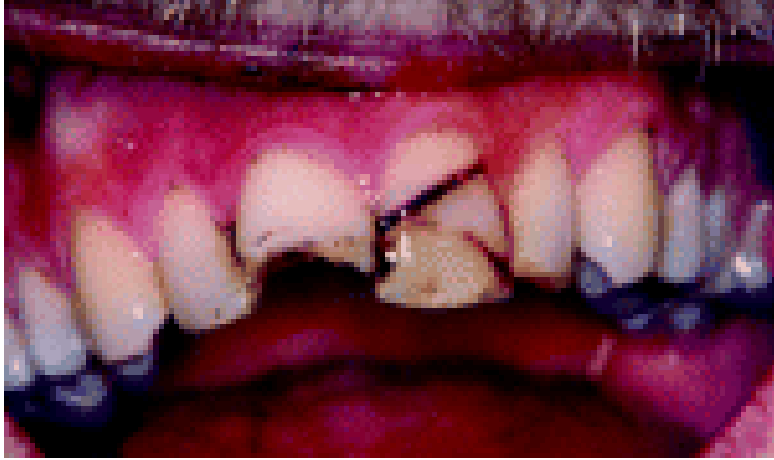







Kuron/Kök Kırığı

- Gingivaya kadar uzanan hareketli koronal fragmanın bulunması
- Radyografik olarak, kurondan köke uzanan radyolüsent hat.



Kuron/Kök Kırığı



● Tedavi

- Ayrı kalan parçayı çıkartın
- Alanı CaOH ile kapatın
- Antibiyotik
- Analjezik

Diş Kırığı Tedavisi


- Ağrının tedavisi
- Dentinin enfeksiyondan korunması
- Analjezi amaçlı dental blok
- Dişin açık yerini kapama
 - CaOH Paste
 - Dycal

- Alanın kurutulması
- Malzemeyi dişe yerleştirilip sertleşmesi beklenir
- Hasta diş hekimi tarafından değerlendirilinceye kadar yumuşak gıda tüketmeli – 48 saat

Subluksasyon

- Dişin travmaya bağlı yerinden ayrılmadan sallanması,
- Sulkusta kanama eşlik edebilir.
- Kök fraktürü açısından radyografi çekilir
- Acil tedavi gerekmiyor.
- Yumuşak diyet önerilir.
- Diş hekimine refere edilir.

Lateral Luksasyon

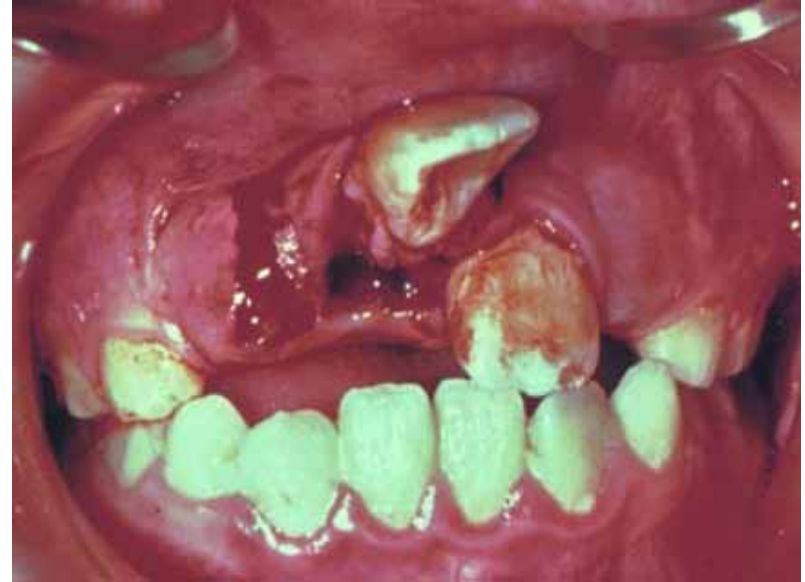
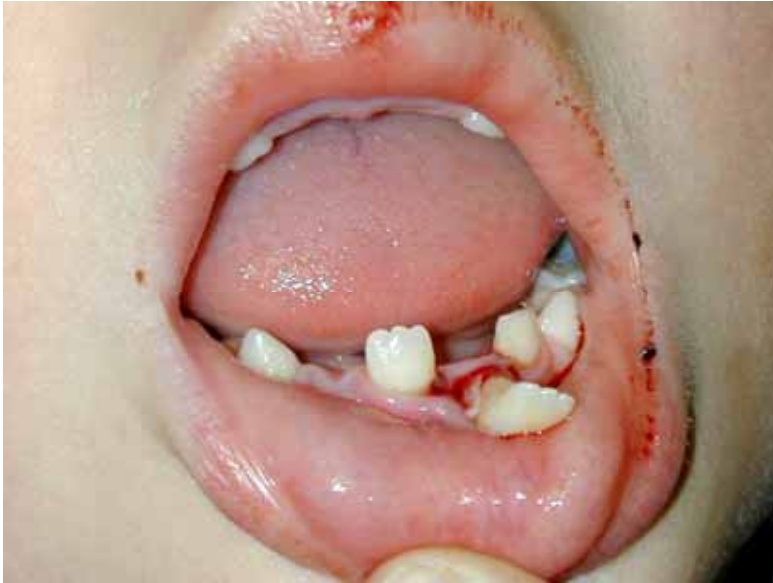
- Dişin, periodontal ligamanlarının kopması ile aksiyel yönünden sapması
 - Alveolar kırıklar eşlik edebilir.
- Sıklıkla damak veya dudağa doğru

Lateral Luksasyon

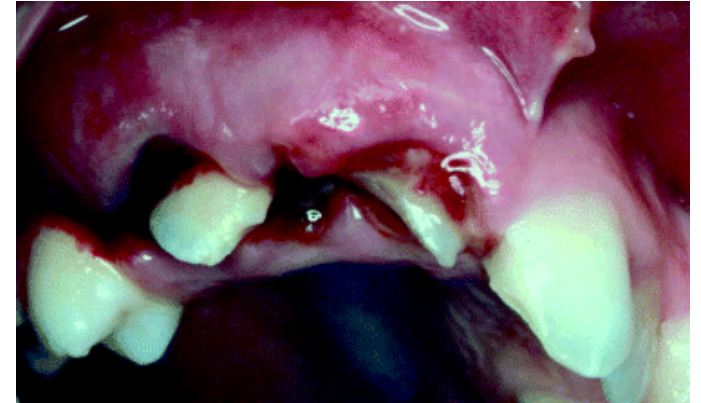
- Acil tedavi

- Diři anatomik pozisyonuna getirmek
- Lokal anestezi sonrası parmaklar bası uygulanarak diř yerleřtirilmeye alıřılır.

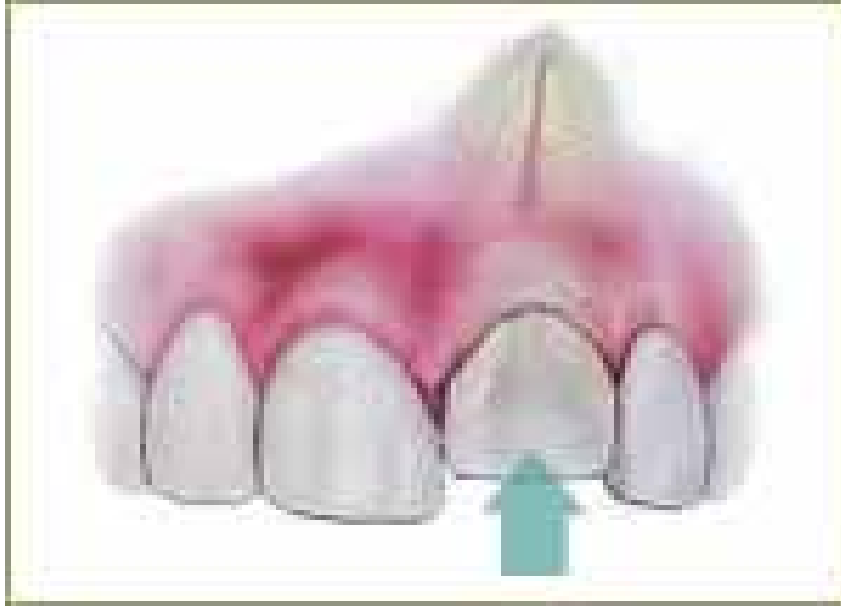

İçe Gömülme/ Intrusion

- Dişin apikal kısmının alveol içine girmesi,
- Alveolde ezilme tarzında kırık
- Periodontal ligamanlarda kontüzyon
- Dişin görünen kısmı kısalmıştır.
- Acil tedavi
 - Analjezi
 - Antibiyotik
 - Diş Hekimine refere edilmesi



İçe Gömülme/ Intrusion

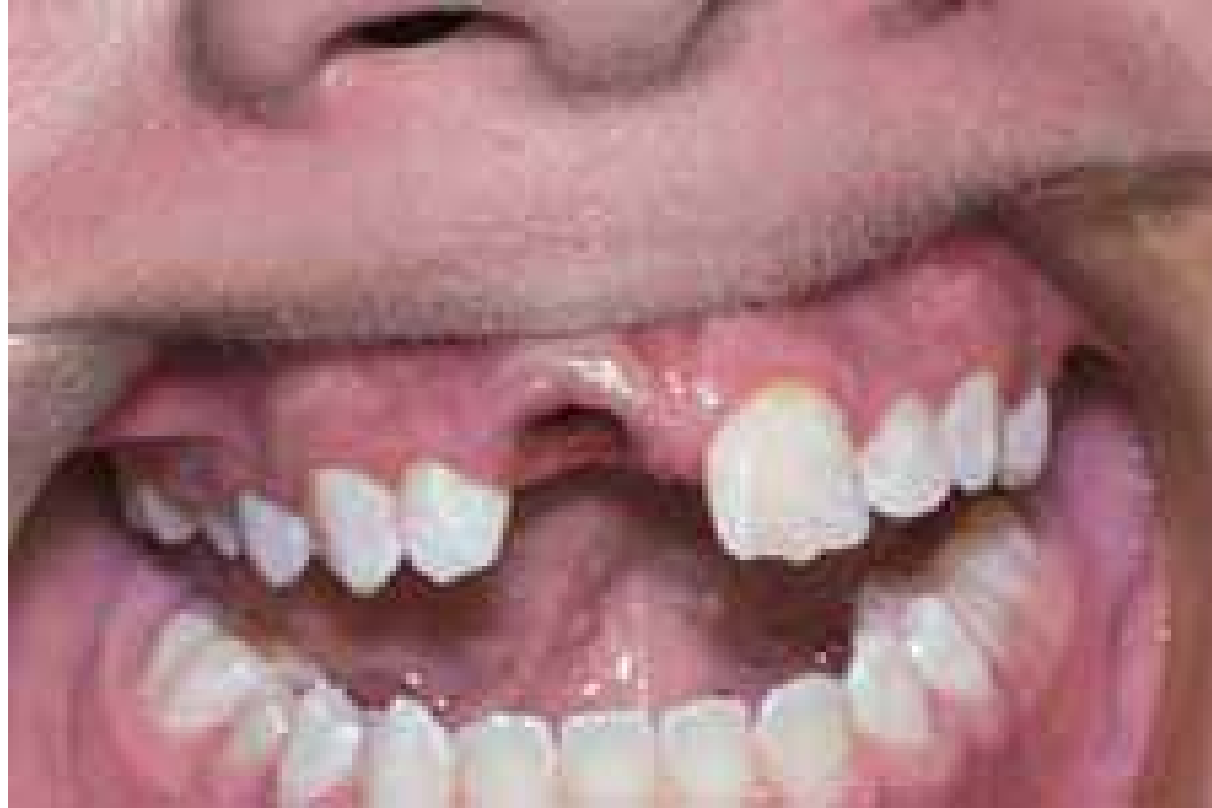

- Genelde stabildir
- > 6mm ise cerrahi müdahale gerekir
- Primer dişlerde dışarı doğru büyümesine izin verir
- Kalıcı dişlerde zarar görebilir

Avulsiyon /Ayrılma

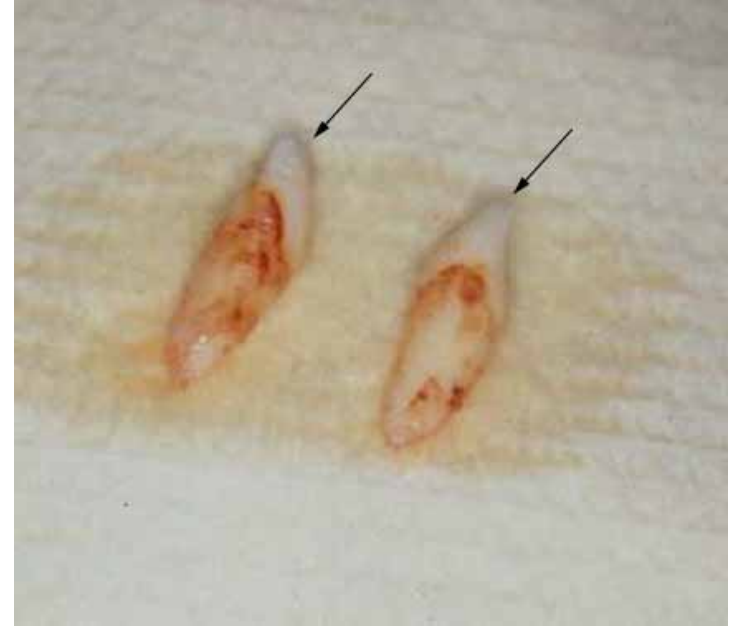- En sık 7-9 yaş
- En önemli faktör en kısa zamanda yerine yerleştirilmesi
- 15 dk uzun süre kuru tutulması, periodontal ligamanların geri dönüşsüz zararı
- Dişin ölmesi

Diş Kopması /Avulsiyon



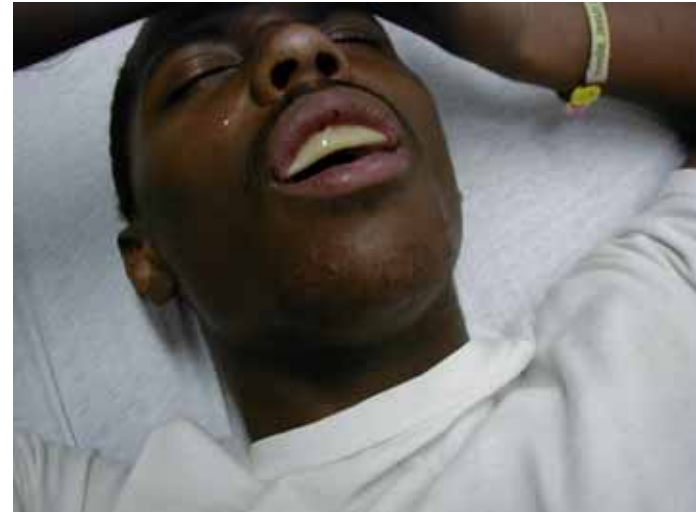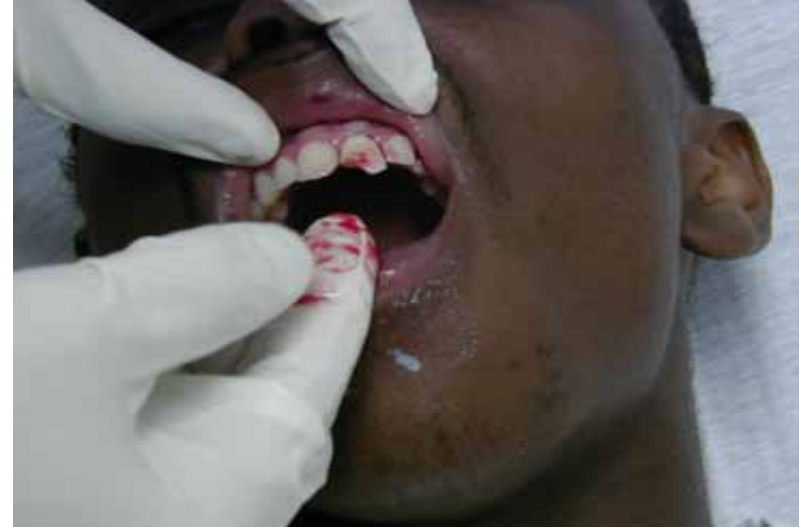Ne Yapmalı

- Köke dokunmayın
- Kök kirli ise nazikçe yıkayın
- ASLA ovalamayın!
- Yerleştirmeye çalışın.
- Eğer yerleşmiyorsa;
 - Hank's solüsyon
 - Süt
 - SF
 - Kontak lens solüsyonu kullanmayın

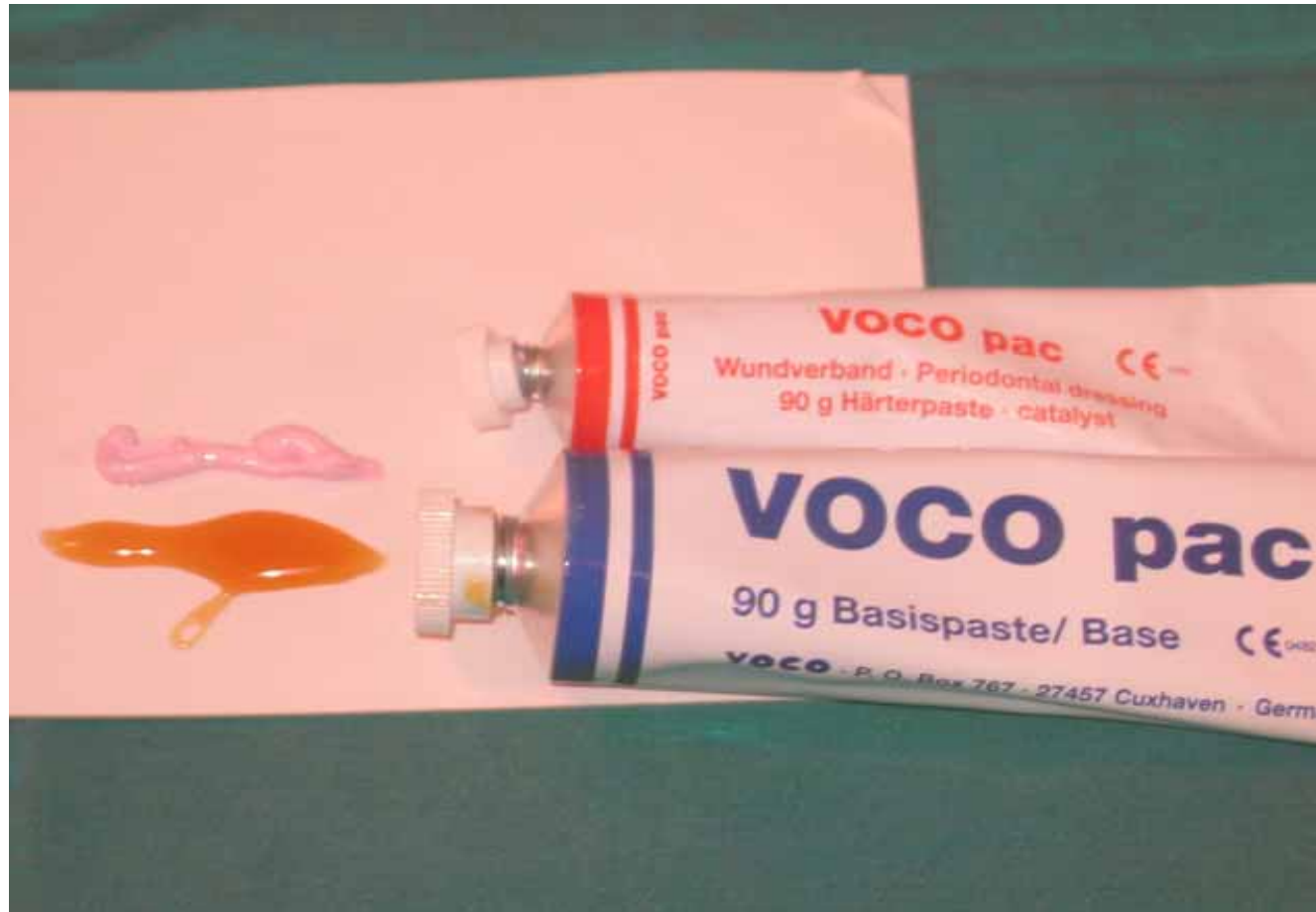

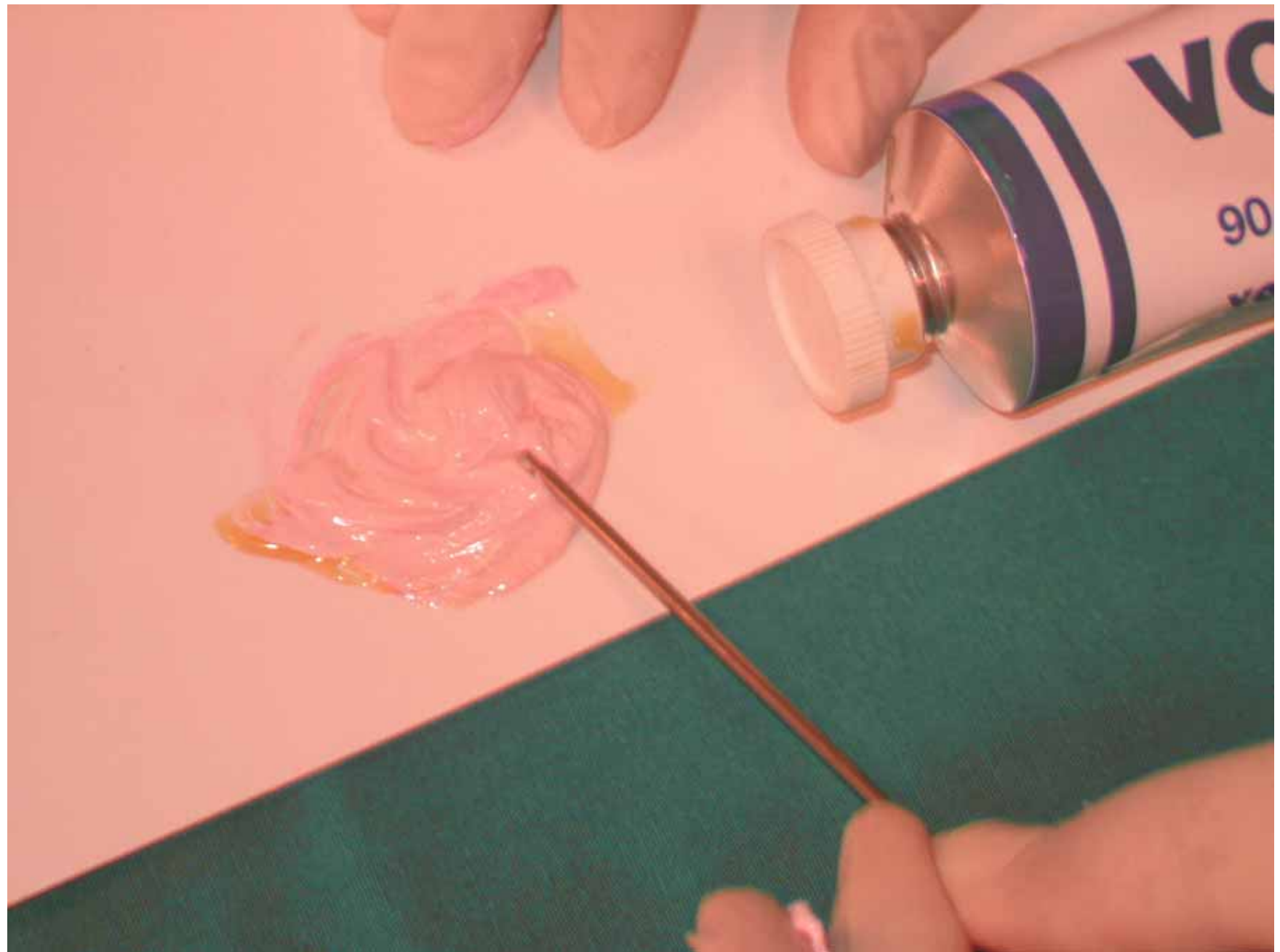Dişin Yerleştirilmesi


- Ayrılma zamanı
- Analjezi
- Kan ve pıhtı temizlenir
- Nazik ama sıkıca diş yerine sokulur
- Diş atellenir.



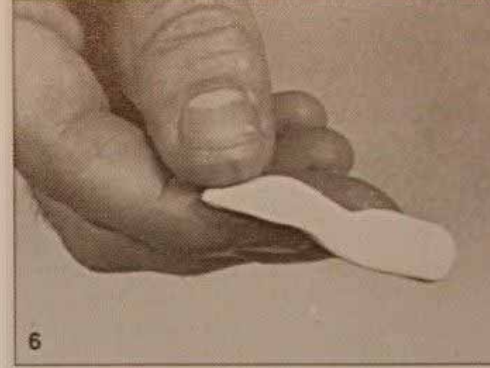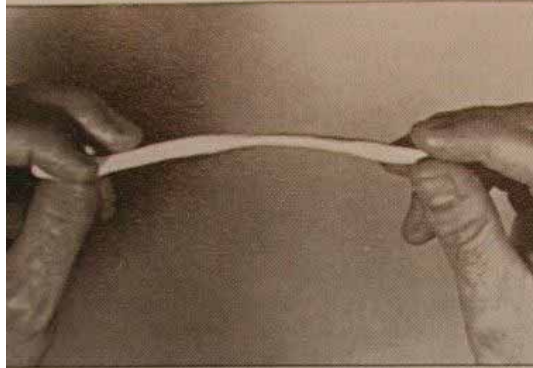
VOCO Pac



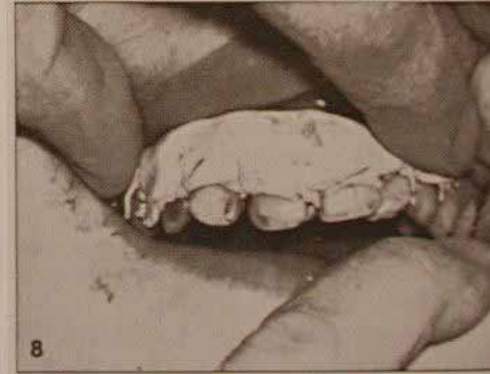
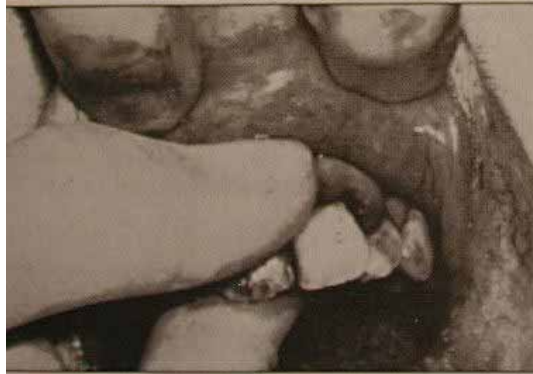


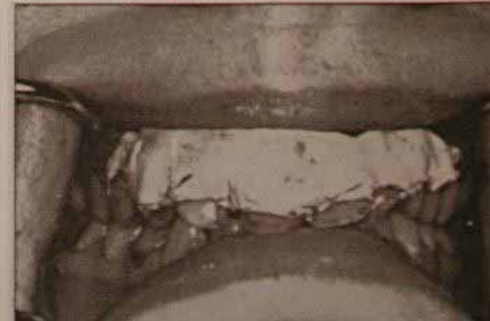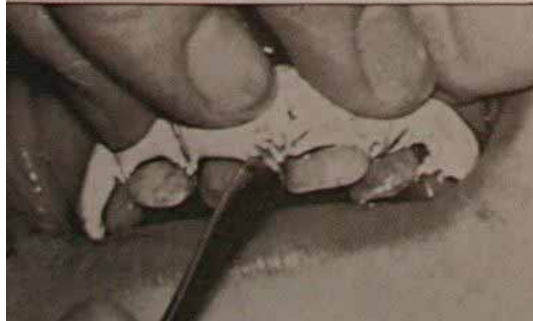
4



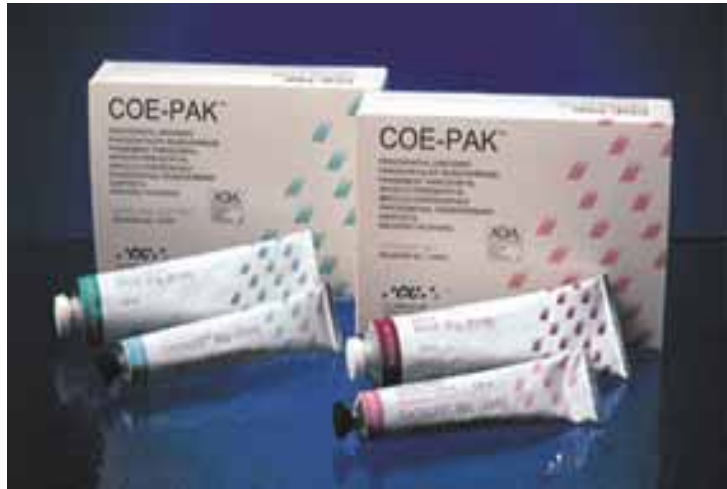6



8

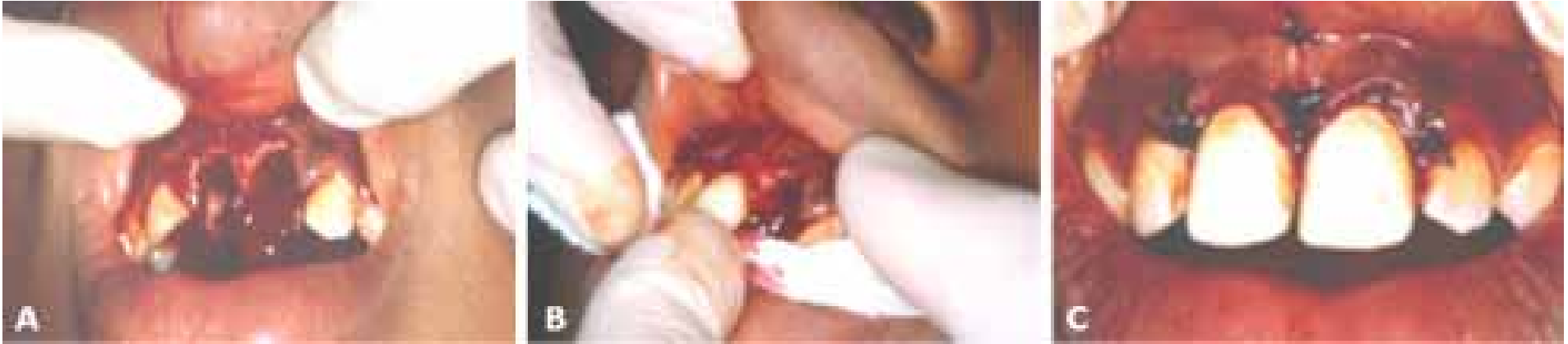

Coe-Pak



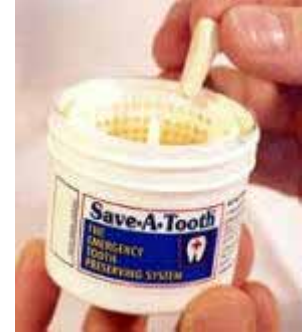- Diş ve çevreleyen diş eti kuru olmalı
- Eldivenler nemli olmalı
- Macun kıvamında hissedin
- Diş ve diş eti sınırına yerleştirilir
- Yumuşak diyet

Dişin Yerleştirilmesi

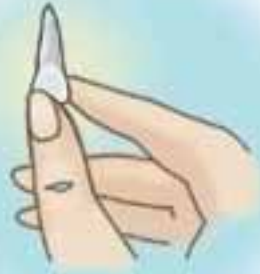

Kopan Dişin Tedavisi

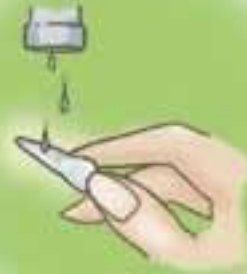- Eğer implante edilemez ise,
- Dişin taşınma ve muhafazası:
- Dişin yuvası en iyi yer.
- Hank's Solüsyon: 24 saat.
- Soğuk süt: 6 saat.
- Saline veya su: 1/2 saat.



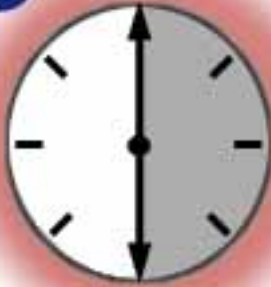1



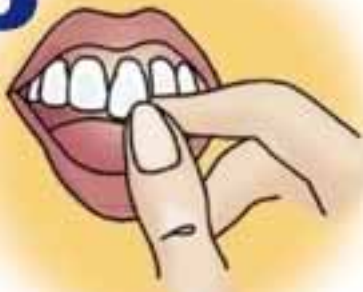2



5



3

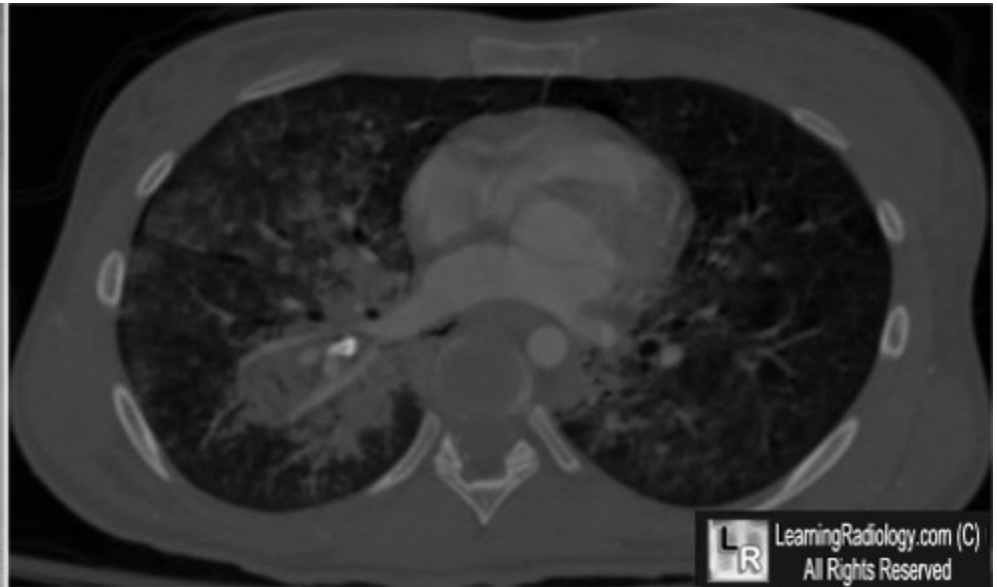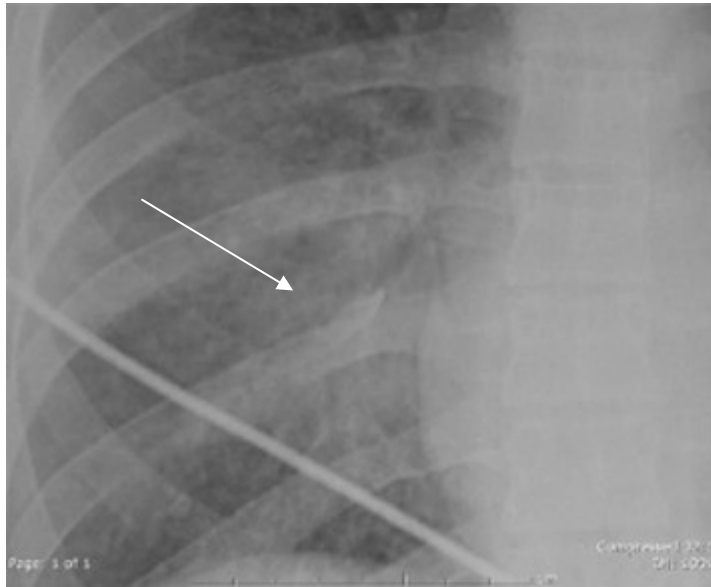


4



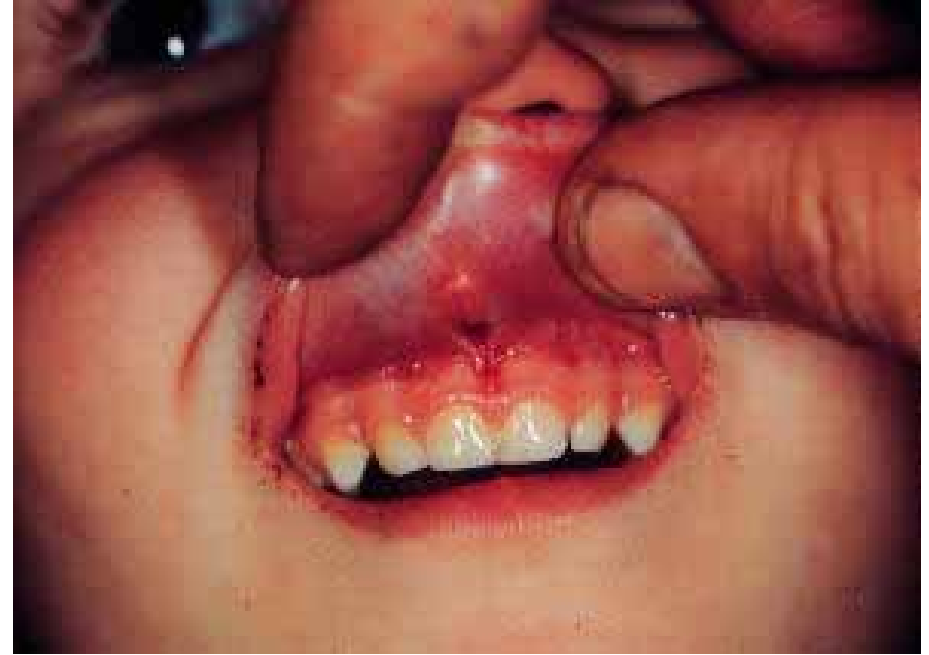Kayıp Diş

- Acil serviste
- Akciğer filmi



Frenulum Kesileri

- Aile oldukça endişelidir
- Acil tedavide müdahale gerekmiyor.





Dental Ağrı

- Enfeksiyon
- Travma
- Girişim sonrası
- Diş dışı nedenler



George Washington

Hiç bir şeyden
çekmedi
dişlerinden
çektiği kadar!



Analjezi

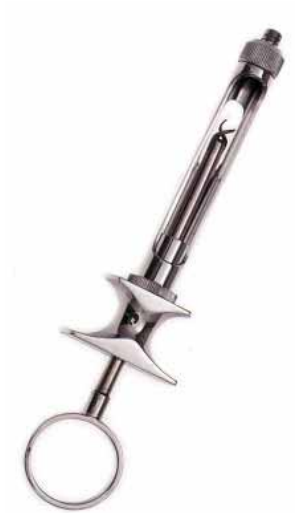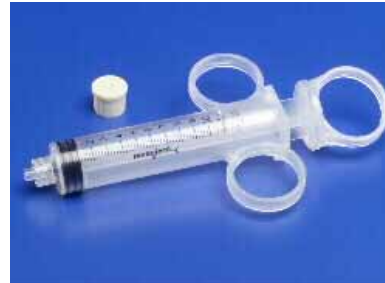- Diş sorunları oldukça AĞRILIDIR.
- Hastalar AS'e ağrı nedeni ile başvurur.
- Blok uygulanması gerekebilir.
- Bazen bilinçli sedasyon gerekebilir
- Taburculuk sonrası analjezik önerilmelidir.

Analjezi

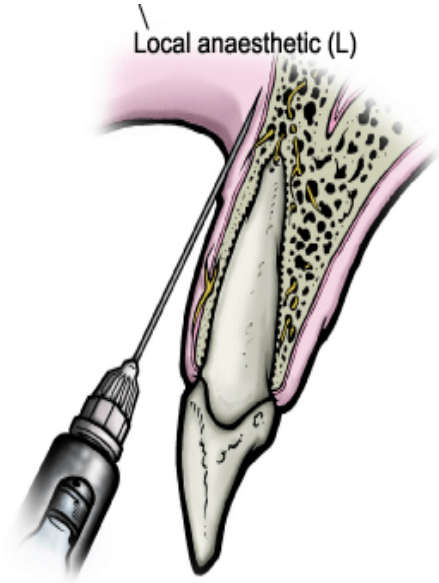
- Ağrıdan kurtarmak için
 - Sedasyon tek başına yeterli değildir.
 - Analjezik ajanlarla birlikte ikincil yarar sağlayabilir.
 - Opiad
 - nonopiad
- Lokal anestezi ajanlarla blok,
 - Lidokain %2, Bupivakain
 - Hasta basınç hissedebilir

Dental Blok

- Mukozaya topikal anestezi sonrası
 - Benzokain, lidokain
- Enjektörü hastaya tanıttın
- İlaç vermeden **ASPIRE EDİN.**
- İlaç miktarı çok az - çok yavaş
 - 1-2 cc yeterli
 - +/- Bikarbonat

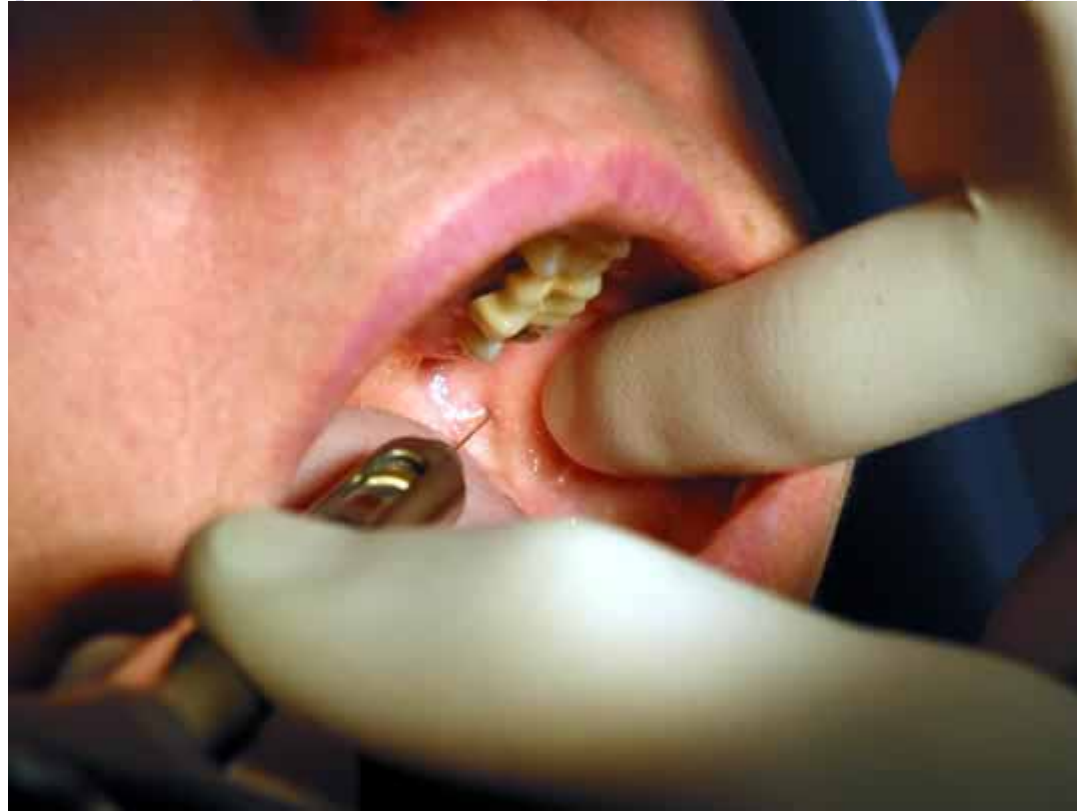

Lokal Uygulama



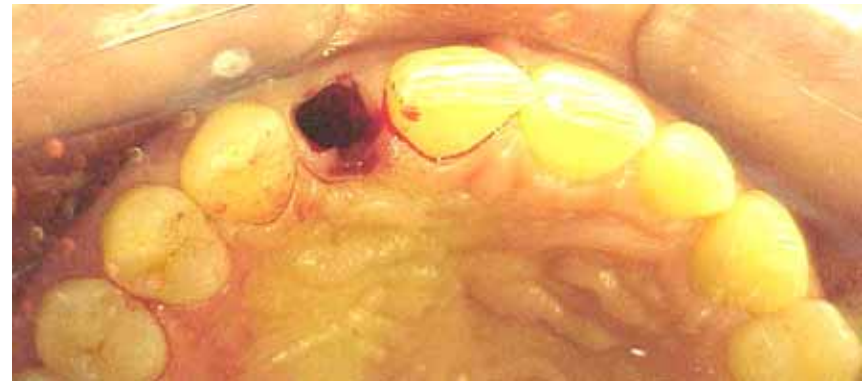- Supraperiostal uygulama, Maksiller kesiciler, kanin, premolar dişlerde etkinliği daha iyidir.
- Mandibular dişlerde ve üst molar dişlerde etkinliği az.

Inferior Alveolar Blok



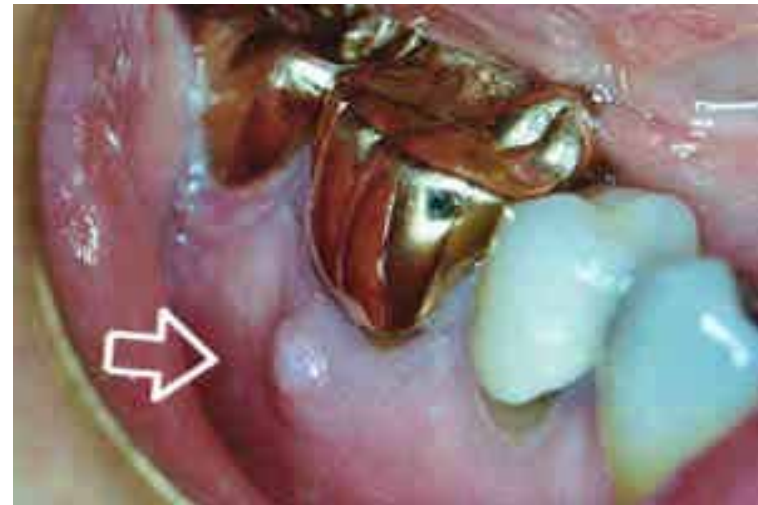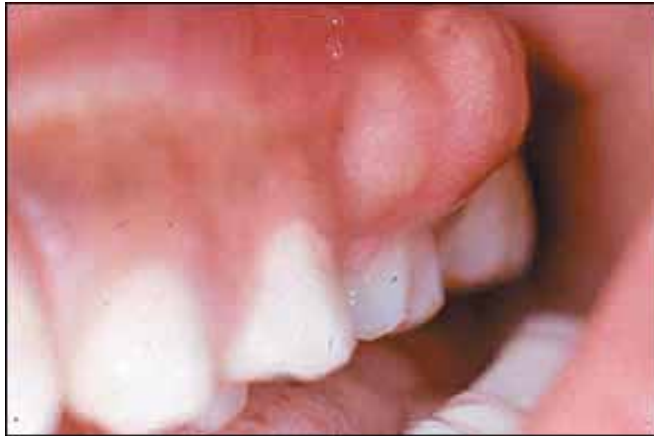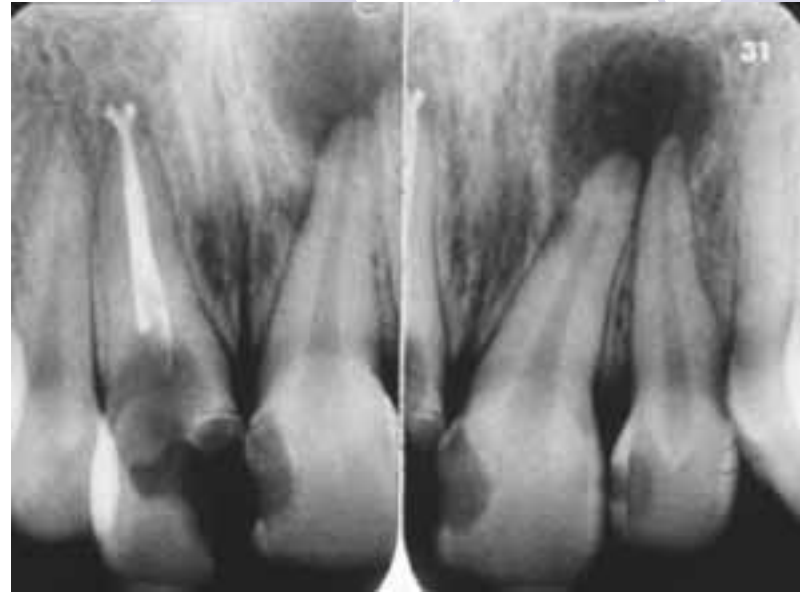

Diş Çekimi Sonrası Kanama

- Aspirin, antikoagülan kullanı mı?
 - Koagulopati?
- Aspire edip SF irigasyonu
- Kompres uygulayın 20 dk
- Kanama durmazsa lokal anestezi
 - Adrenalinli lidokain 20 dk
- Ankaferd
 - pahalı
- Çay poşeti?



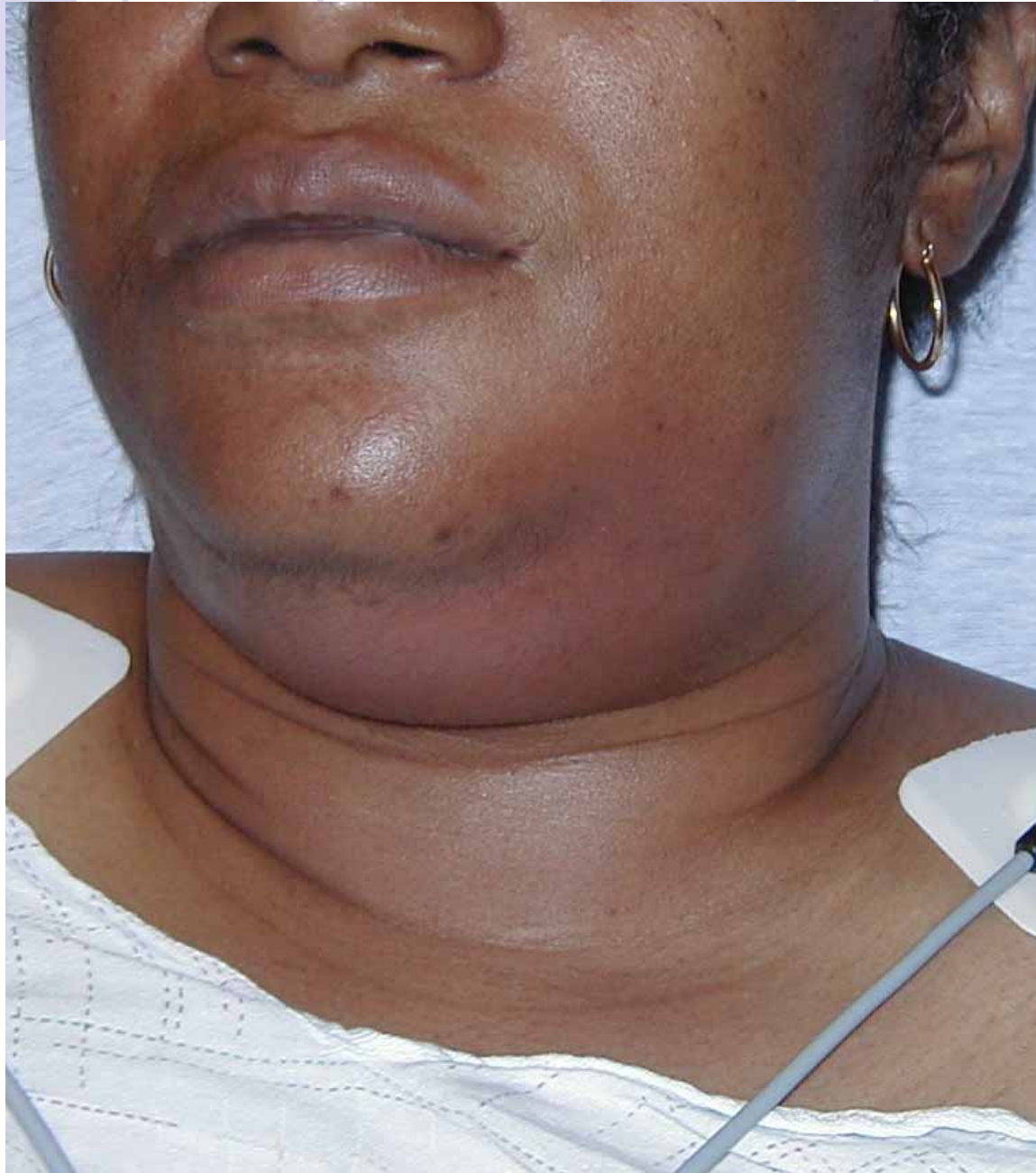
Dentoalveoler Enfeksiyon

- Genellikle dental pulpadan kaynaklanır
- Periapikal Abse formu
 - Ağrı ve bazen şişlik
 - + / - Ateş
- Doku direncinin düşük olduğu yöne ilerler
 - Alveoler kemikten mukozaya doğru
 - Yüzeysel apse
 - Bazen de derin dokulara doğru yayılır



Tanı

- Yüzde veya çenede şişme
- Gingivada şişme veya fluktasyon
- Panaromik grafide apikal orijini tespit edilebilir.
- Derin dokularda enfeksiyon şüphesi; BT



Tedavi

- Antibiyotik

- Penisilin veya klindamisin
- Gerekirse kombine antibiyotik tedavisi

- Drenaj

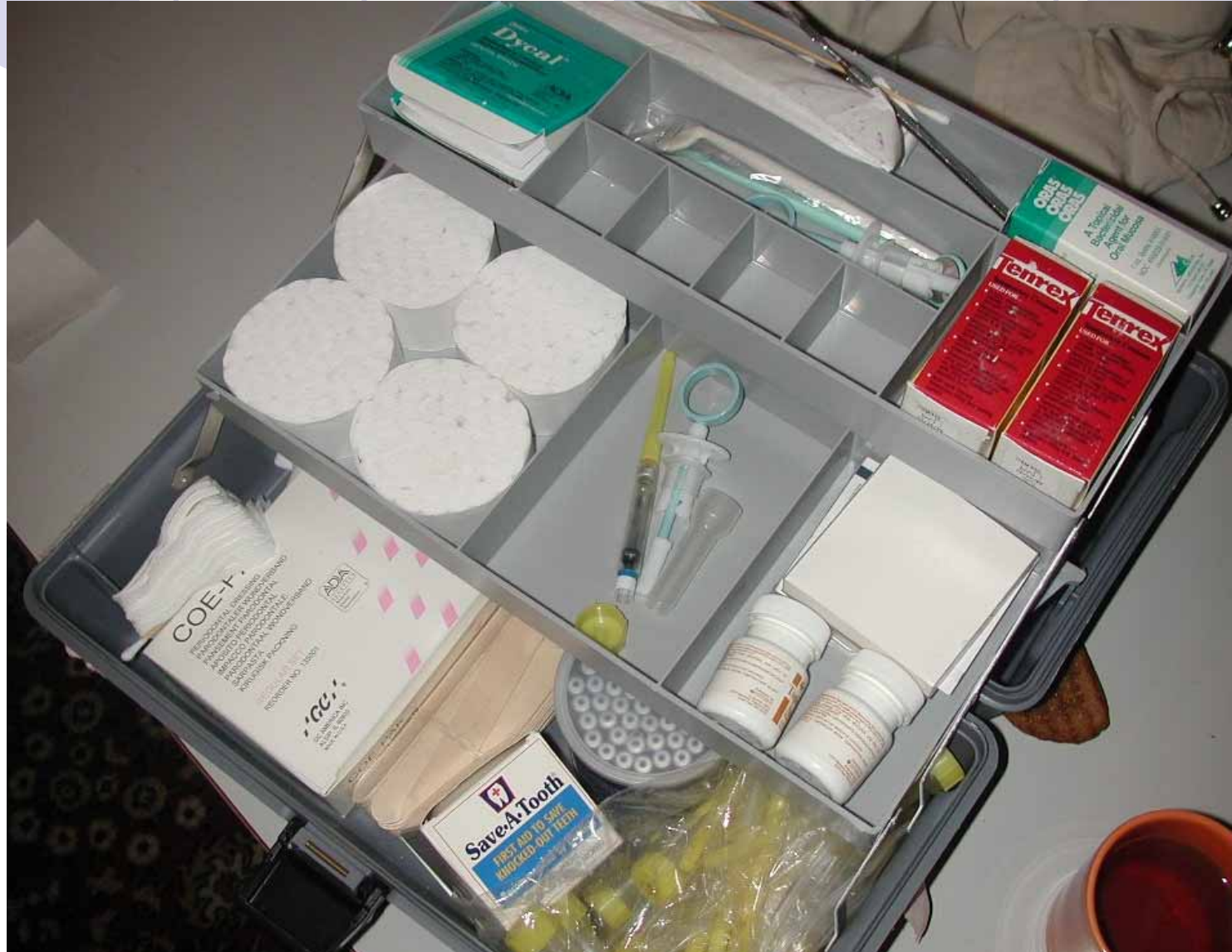- Gingival lezyonlar drene edilebilir
- Derin doku enfeksiyonları cerrahi müdahale gerektirir
- Periapikal apselerde, diş çekimi veya kanal tedavisi gerekir.

Dental Kit

A decorative graphic consisting of a row of five circles. The first circle is solid light purple and contains the text 'Dental Kit'. The second circle is hollow with a light purple outline. The third circle is solid light purple. The fourth circle is hollow with a light purple outline. The fifth circle is solid light purple.

- Amaç

- Ağrı kontrolü
- Ayrılan dişlerin stabilizasyonu
- Pulpa ve dentin kapatılarak korunması
- Kopan dişin korunması



Dental Kit

● www.dentalbox.net

- 1. 2-tray Cantilever Style Heavy Duty Plastic Utility Box (1)
- 2. TOPICAL ANESTHETIC 20% BENZOCAINE GEL 30GM BOTTLES (2)—used For Topical Mucosal Anesthetic
- 3. CALCIUM HYDROXIDE PASTE (CATALYST AND BASE) STANDARD PACKAGE (1)—used For Covering Fractured Teeth.
- 4. Zinc Oxide/Eugenol Temporary Cement Powder 25 Gms (1)
- 5. Zinc Oxide/Eugenol Temporary Cement Liquid 1 Oz. (1)—#4 & #5 Are Used In Combination To Fill Deep, Painful Cavities Or To Cement Loose Fillings, Caps, Or Bridges.
- 6. Periodontal Dressing Standard Pkg. 90 GM BASE AND 90 GM CATALYST (1)—used For Stabilizing Loose Or Subluxed Teeth
- 7. Eupivocaine/Epinephrine Cartridges—canister Of 50. (1)—used As A Local Anesthetic For Odontalgia (Tooth Pain). For Use By Injection.
- 8. REUSABLE RINGED ASPIRATORS FOR USE WITH DISPOSABLE ANESTHETIC SYRINGES (2)—for Use With #9
- 9. Dental Injector Disposable Syringes With 27 Gauge 1.5" NEEDLES FOR USE WITH CARTRIDGE ANESTHETIC AND RINGED ASPIRATORS (100)—used To Inject Local Anesthetic. For Use With #8.
- 10. Topical Oral Bactericidal Solution 1oz. MULTI-DOSE BOTTLE (1)—for Use As A Topical Antibacterial Agent In The Mouth Or Buccal Mucosa.
- 11. Cotton Gauze Rolls 50 Per Pkg (4)
- 12. Dry Socket Medicament 1 Oz Size. (1)—for Use In Sealing Dry Sockets (Alveolar Osteitis)
- 13. 3"x 3" Mixing Pads 100 Sheets/Pkg (2)
- 14. Stainless Steel Cement Spatula For Mixing Medicaments, Gobs, Dressings, Etc. (1)
- 15. Stainless Steel Plastic Filling Instrument For Application Of Cements, Dressings, Etc. (1)
- 16. Laminated Quick-reference Cards With Instructional Text & photographs Depicting Use Of Each Medication And Of Each Tooth Block Type. (The Instruction Cards Are To Be Used As A Clinical Reference Only And Are Not Designed To Replace The Individual Item's Manufacturer's Instructions. The Procedural Descriptions/Depictions Are Not Substitutes For Adequate Training Under A Professional Who Is Proficient In Said Procedure.)
- 17. Cotton Tipped Applicators For Application Of Topical Anesthetic (50)
- 18. Wooden Tongue Depressors For Mixing Of Periodontal Dressing (50)
- 19. EMT Toothsaver, Tooth Preservation Kit (1)
- 20. Fax/Phone Reorder Forms (2)

